

**DUPLA MALIGNIDADE HEMATOLÓGICA:
OCORRÊNCIA SIMULTÂNEA DE MIELOMA
MÚLTIPLO E LEUCEMIA MIELÓIDE AGUDA**

**AUTOR: GREGÓRIO CAMPOS-CABRERA E COLABORADORES
REVISTA: BLOOD, VOLUME 122, PÁGINA 4972, ANO 2013.**

RESUMO

MULHER COM 69 ANOS REALIZOU EXAMES BÁSICOS DE CHECK-UP NO CENTRO DE SAÚDE DA CIDADE DE MORELIA, MÉXICO. EMBORA NÃO TIVESSE MANIFESTADO QUALQUER QUEIXA CLÍNICA, A ROTINA DESTE CENTRO INCLUI DOIS EXAMES BÁSICOS PARA QUALQUER PACIENTE: VELOCIDADE DE SEDIMENTAÇÃO (VHS) E HEMOGRAMA DE URGÊNCIA (CONTAGENS GLOBAIS DE ERITRÓCITOS, LEUCÓCITOS E PLAQUETAS). A VHS ESTAVA ELEVADA (32 mm/h) E O HEMOGRAMA MOSTROU LEUCOCITOSE, ANEMIA E PLAQUETOPENIA. DIANTE DESTES RESULTADOS A PACIENTE FOI ENCAMINHADA AO HOSPITAL PARA EXAMES COMPLEMENTARES.

EXAMES ESPECÍFICOS

HEMOGRAMA:

Eritrócitos: 3.600.000/mm³

Hematócrito: 33,8%

Hemoglobina: 11,3 g/dL

VCM: 93,8 fL

HCM: 31,3 pg

CHCM: 33,4 g/dL

RDW: 19,3%

Leucócitos: 24.500/mm³

Neutrófilos: 3% - 735/mm³

Linfócitos: 9% - 2.205/mm³

Blastos: 82% - 20.090/mm³

Outras cels. 6%- 1.470/mm³

Plaquetas: 23.500/mm³

Morfologia das células:

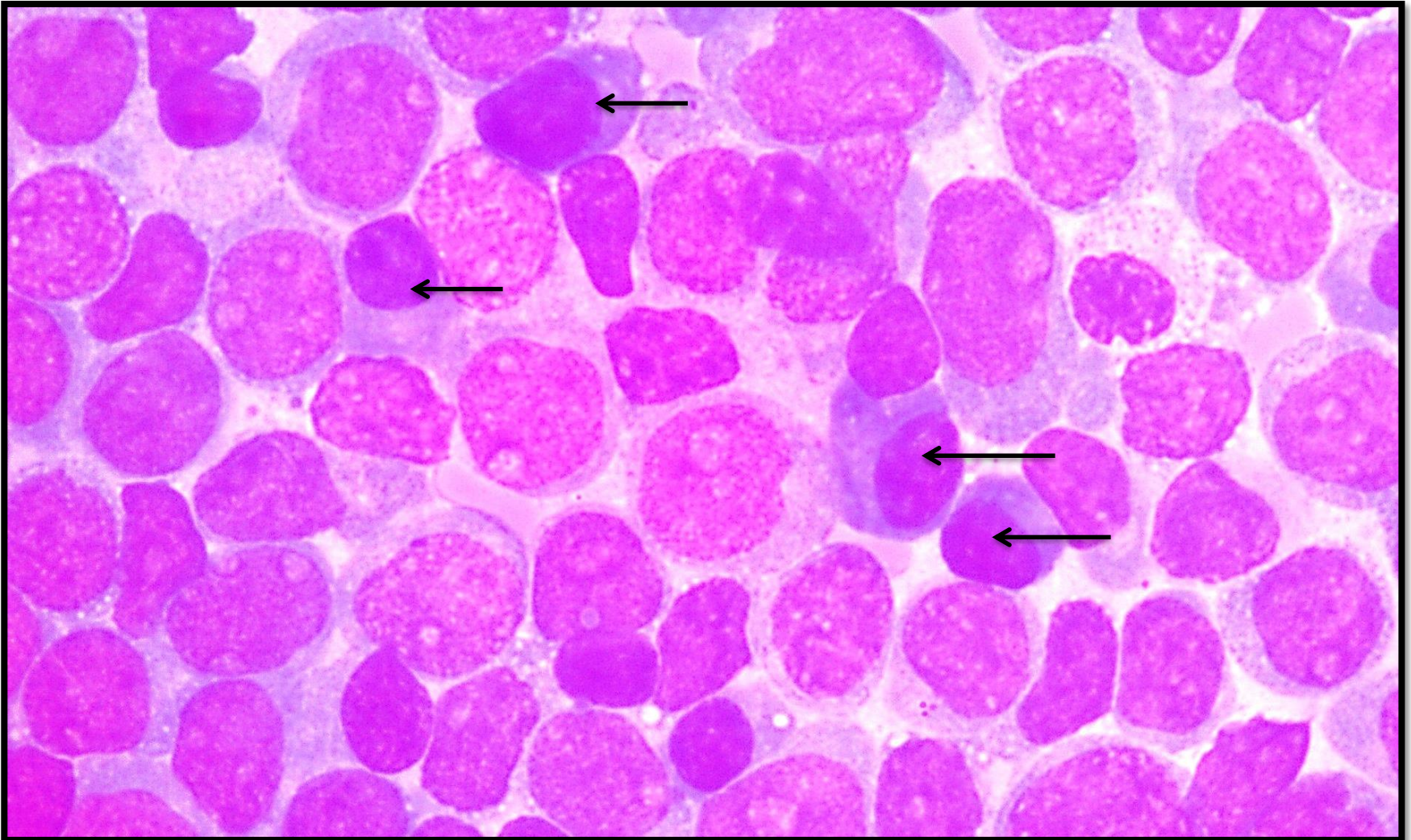
Eritrócitos: Intenso roleaux eritrocitário.

Leucócitos: Presença acentuada de blastos mielóides e de alguns plasmócitos (classificados em outras células)

Plaquetas: Morfologia normal

EXAMES ESPECÍFICOS

MIELOGRAMA: Medula hipercelular com infiltração de 95% de blastos mielóides, 10% de células plasmáticas (setas). Não foram observadas células normais. Figura abaixo



EXAMES ESPECÍFICOS

CITOMETRIA DE FLUXO:

82,9% DE EXPRESSÃO PARA: CD 11b, CD 13++, CD 33+, CD 34 +,
CD 38+, HLA-DR+ E MPO

4,6% DE EXPRESSÃO PARA: CD 38 +++, CD 56 +, CD 138 +++ E
KAPPA ++

12,5% DE MISTURA DE CÉLULAS T E B NORMAIS

PROTEINOGRAMA

PROTEÍNAS TOTAIS: 8,10 g/dL :Albumina: 2,35 g/dL

Globulinas: 5,75 g/dL

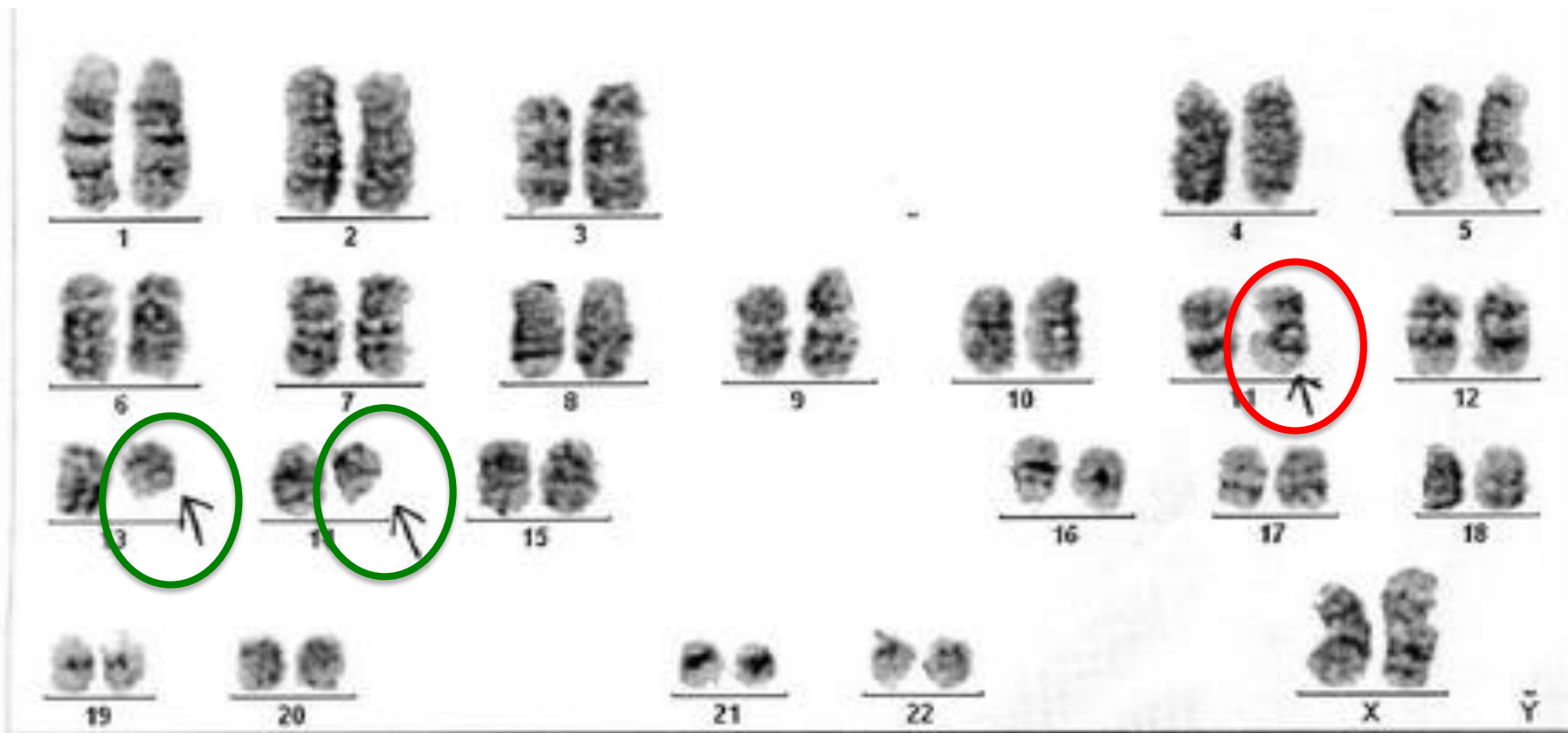ELETROFORESE DE PROTEÍNAS: Pico monoclonal na região de
Gama globulina equivalente a 4,12 g/dL do total das Globulinas

PROTEINÚRIA DE BENCE JONES: POSITIVA

EXAMES ESPECÍFICOS

CARIÓTIPO:

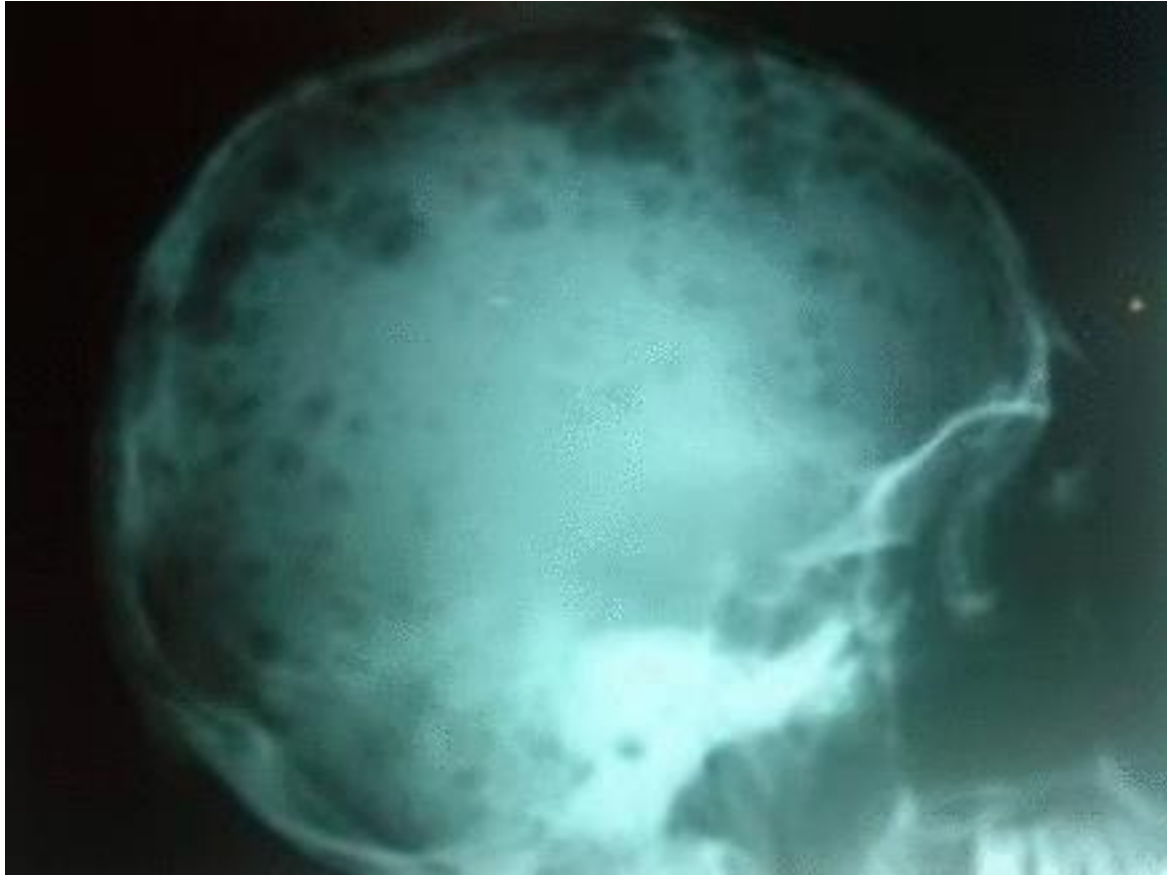
12 METAFASES NORMAIS E 2 METAFASES COM t (11:14) (q13:q32) (círculo verde) E DELEÇÃO 13 q (circulo vermelho) (Figura abaixo)



EXAMES ESPECÍFICOS

RADIOGRAFIA POR RAIO-X DE CRÂNIO:

MÚLTIPLAS LESÕES LÍTICAS (Figura abaixo)



DIAGNÓSTICO

LEUCEMIA MIELÓIDE AGUDA M4 ASSOCIADA A MIELOMA MÚLTIPLO

EVOLUÇÃO:

PACIENTE RECUSOU TRATAMENTO E FALECEU UMA SEMANA APÓS O DIAGNÓSTICO