

**LANÇAMENTO DO LIVRO:  
DOENÇAS QUE ALTERAM OS EXAMES HEMATOLÓGICOS**

**Prof. Dr. Flávio Augusto Naoum**

Academia de Ciência e Tecnologia – AC&T

São José do Rio Preto – SP

Outubro de 2010.

*Doenças que alteram os exames hematológicos* chega no melhor momento possível para servir ao profissional ligado à Hematologia clínica ou laboratorial, constituindo-se em um guia de consulta rápida, muito ágil sobre as principais patologias que repercutem no sistema hematológico ou que são originadas neste sistema.

O livro contém 16 capítulos alocados em três partes:

1. Doenças que alteram o eritrograma
2. Doenças que alteram o leucograma
3. Doenças que alteram as plaquetas e o coagulograma

Em cada capítulo, as doenças são abordadas individualmente em tópicos que incluem:

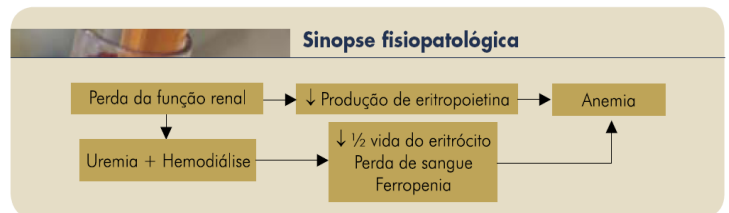- a. Texto sucinto e objetivo com informações essenciais a respeito da doença abordada.
- b. Gráfico da sinopse fisiopatológica da doença.
- c. Avaliação gráfica do hemograma
- d. Foto do esfregaço sanguíneo
- e. Tabela com o sumário das principais alterações laboratoriais

Confira no exemplo abaixo como cada doença é abordada no livro:

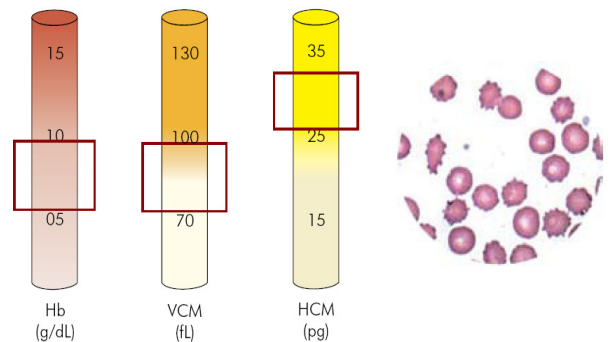
# Exemplo de tópico

## Anemia na insuficiência renal crônica

A anemia é uma complicação frequentemente observada em pacientes com insuficiência renal crônica (IRC) e seu principal mecanismo é a diminuição da produção de eritropoietina decorrente da perda da função renal, resultando num processo anêmico hipoproliferativo. Além disso, o tempo de vida do eritrócito encontra-se reduzido nessa doença e a uremia que acompanha o quadro suprime a atividade hematopoiética e causa disfunção plaquetária, o que propicia a ocorrência de sangramentos e ferropenia, intensificando a anemia. Perdas de sangue em pequena quantidade são também frequentes e inerentes aos procedimentos de hemodiálise. Outros fatores que também podem contribuir para a anemia na IRC são a deficiência de ácido fólico, intoxicação por alumínio, hipoparatiroidismo, hemólise e aumento do volume plasmático (hemodiluição). A intensidade do processo anêmico nessa condição geralmente se correlaciona com a gravidade da disfunção renal, embora possa ocorrer mesmo nos quadros modestos. No hemograma, a anemia é caracteristicamente normocítica e normocrômica, com valores de hemoglobina variando entre 5 e 10 g/dL. No esfregaço sanguíneo notam-se frequentes equinócitos, além de alguns acantócitos e esquizócitos. Em geral não há alteração das séries branca e plaquetária. O tratamento com eritropoietina corrige a anemia na maioria dos casos.



## Sumário das alterações hematológicas



RDW	normal ou aumentado
CHCM	normal
Contagem de reticulócitos	normal ou diminuída
Eritropoietina	diminuída
Ferro sérico	normal ou diminuído
Saturação da transferrina	normal ou diminuída
Ferritina sérica	diminuída, normal ou aumentada (processo inflamatório)
Citologia	presença de equinócitos, acantócitos e esquizócitos