A importância do hemograma no diagnóstico da leucemia promielocítica aguda

The importance of the hemogram in the diagnosis of acute promyelocytic leukemia

Keilla Raiane Amorim da Silva[1]
[1]Biomédica. Pós-Graduanda em Hematologia no Instituto Naoum de Hematologia, São José do Rio Preto-SP, Brasil.

Resumo
Introdução – A leucemia é uma doença onde há produção desordenada de células hematopoiéticas. A concentração dessas células na medula óssea acaba prejudicando ou impossibilitando a produção de toda linhagem celular. A leucemia promielocítica aguda manifesta normalmente quadro clínico e alterações em exames laboratoriais compatíveis com a coagulação intravascular disseminada (CIVD) e devido a fenômenos hemorrágicos ela pode progredir rapidamente ao óbito. O diagnóstico pode ser realizado através de técnicas de biologia molecular ou citogenética, imunofenotipagem e morfologia celular. **Objetivo:** Elucidar algumas características da LPA, priorizando o seu aspecto morfológico em sangue periférico, para que os profissionais envolvidos no diagnóstico laboratorial possam identificar com mais facilidade as alterações pertinentes da doença. **Métodos:** Foi realizada uma pesquisa de artigos em bibliotecas virtuais e uma pesquisa em sites de laboratório de análises clínicas para que obtivéssemos os prazos dos resultados de exames realizados para diagnóstico da LPA. **Resultados:** Do ponto de vista genético, a LPA está sempre ligada a alterações cromossômicas, onde na maioria dos casos, em cerca de 98%, há uma fusão do gene PML (cromossomo 15), com o gene RARA (cromossomo 17). Os sintomas da LPA incluem febre, perda de peso, hiporexia e astenia. A doença geralmente apresenta leucopenia ou discreta leucocitose, portanto, não há manifestações clínicas secundárias a isso. A produção de plaquetas é comprometida devido à infiltração da medula óssea e pelo seu acentuado consumo periférico, o que explica o sangramento que ocorre na doença. Dentre os exames utilizados para diagnóstico estão o hemograma, imunofenotipagem, citogenética e mielograma. O exame com resultado mais rápido é o hemograma, que pode sair em algumas horas, já o mais demorado é a imunofenotipagem, com no mínimo 11 dias úteis. **Conclusão:** O hemograma é uma poderosa ferramenta no diagnóstico da LPA, além do resultado mais rápido, evidencia no sangue periférico os blastos com características de promielócitos displásicos, informação suficiente para início precoce do tratamento e cura da doença.
Palavras-chave: leucemia, diagnóstico, hemograma, promielocítica, aguda.

Abstract
Introduction - *Leukemia is a disease of disordered production of hematopoietic cells. The cells in the bone marrow end up harming or making impossible the production of the whole cell line. Acute promyelocytic leukemia manifests clinically and changes in laboratory tests compatible with disseminated intravascular coagulation (DIVC) and due to a hemorrhagic risk it can progress rapidly to death. The diagnosis can be made through techniques of molecular biology or cytogenetics, immunophenotyping and cellular morphology.* ***Objective:*** *To elucidate some characteristics of LPA, prioritizing its morphological appearance in peripheral blood, so that the physicians involved have not undergone diagnostic laboratory tests more easily as the disease changes.* ***Methods****: a data search was performed in a research unit and a survey of clinical case analysis sites for the results of the tests performed for the diagnosis of LPA.* ***Results:*** *Genetically, an LPA is always linked to chromosomal changes, in which the majority of cases, by about 98%, there is a fusion of the PML gene (chromosome 15) with the RARA gene (chromosome 17). Symptoms of LPA include fever, weight loss, hyporexia, and asthenia. The disease usually presents with leucopenia or discrete leukocytosis, therefore, there are no secondary medical manifestations to this. The production of platelets is compromised due to the infiltration of the bone marrow and its unique peripheral sense, which explains the bleeding that occurs in the disease. Among the tests used for the diagnosis are the hemogram, immunophenotyping, cytogenetics and myelogram. The exam with the fastest result is the blood count, which can be taken out in a few hours, and the most time consuming is an immunophenotyping, with at least 11 working days.* ***Conclusion:*** *The hemogram is a powerful non-diagnostic tool for LPA, in addition to the faster, non-peripheral evidence of blasts with dysplastic promyelocyte characteristics, early early treatment and cure.*
Key words: leukemia, diagnosis, hemogram, promyelocytic, acute.

INTRODUÇÃO

A leucemia é uma doença onde há produção desordenada de células hematopoiéticas. A concentração dessas células na medula óssea acaba prejudicando ou impossibilitando a produção de toda linhagem celular: glóbulos vermelhos, glóbulos brancos, bem como plaquetas, e consequentemente, há o aparecimento de anemia, infecções e hemorragias, daí que surgem os sintomas da leucemia.[1,2]

Em geral, as leucemias evoluem rapidamente, e, na maioria dos casos, essas células extravasam para o sangue periférico, onde podem ser observadas em grande quantidade. Devido a isso é importante que o tratamento seja introduzido logo que ela é diagnosticada.[1,2]

As causas exatas do surgimento de leucemias são desconhecidas, porém, acredita-se que fatores como predisposição genética, fatores nutricionais ou ambientais e a exposição a determinados agentes carcinogênicos podem estar ligados na ocorrência deste tipo de doença.[1]

A classificação das leucemias é feita de acordo com a linhagem afetada e o grau de maturação das células. Dessa forma, as leucemias agudas (LA), são assim denominadas pois há a presença de células imaturas (blastos) e pela rápida evolução em pacientes não tratados.[2]

Portanto, leucemia mieloide aguda (LMA), se trata de uma leucemia aguda da linhagem mielóide (mieloblastos), onde há produção ineficiente, em que as células não amadurecem normalmente, com consequente substituição do tecido normal por um tecido não funcional.[2]

A LMA é mais incidente em pessoas adultas com mais de 60 anos em 50% dos casos e corresponde de 15%-20% das LA da infância e 80% dos adultos. Sendo uma doença que não há bom prognóstico, principalmente para idosos.[2]

A leucemia promielocítica aguda (LPA) é classificada pela Organização Mundial da Saúde (OMS) como o subtipo de LMA associada a translocação entre os cromossomos 15 e 17[t(15;17)] e variantes. Nesse tipo de leucemia, a medula óssea é infiltrada por blastos leucêmicos semelhantes a promielócitos.[3,4]

A LPA manifesta normalmente quadro clínico e alterações em exames laboratoriais compatíveis com a coagulação intravascular disseminada (CIVD) e devido a fenômenos hemorrágicos ela pode progredir rapidamente ao óbito. Contudo, a LPA tem bom prognóstico devido ao tratamento que é realizado com ácido transretinóico (ATRA), que age estimulando a diferenciação mieloide terminal das células afetadas e, associado à quimioterapia têm mais que 90% de chance de remissão completa e vida livre da doença.[3,4]

O diagnóstico pode ser realizado através de técnicas de biologia molecular ou citogenética, imunofenotipagem e morfologia celular. A morfologia celular é extremamente típica com promielócitos displásicos, núcleo excêntrico, granulação abundante no citoplasma e podendo apresentar também bastonetes de auer,

formando feixes, o que as caracteriza como “Fagott cells” (células com maços ou feixes).[4,5]

O presente estudo foi realizado com o objetivo de elucidar algumas características da LPA, priorizando o seu aspecto morfológico em sangue periférico, para que os profissionais envolvidos no diagnóstico laboratorial possam identificar com mais facilidade as alterações pertinentes da doença, para que o médico seja notificado e tome alguma conduta de imediato, gerando assim um desfecho positivo para o paciente.

MATERIAIS E MÉTODOS

Para realizar este estudo foi realizada uma pesquisa bibliográfica em bibliotecas virtuais como Scientific Electronic Library Online (Scielo), Literatura Latino-americana e do Caribe em Ciências da Saúde (Lilacs) e na Biblioteca Virtual em Saúde (BVS). Foi realizada também, uma pesquisa em sites de laboratório de análises clínicas para que obtivéssemos os prazos dos resultados de exames realizados para diagnóstico da LPA. Não foi necessária autorização dos mesmos pois os seus nomes não foram divulgados.

RESULTADOS

Entre as LMAs existentes na América Latina, a LPA ou LMA com translocação [t(15;17)], corresponde a aproximadamente 25% delas. É um tipo de leucemia que apresenta aspecto clínico e morfológicos bem típicos, o que pode auxiliar para um diagnóstico mais rápido.[4]

Do ponto de vista genético, a LPA está sempre ligada a alterações cromossômicas, onde na maioria dos casos, em cerca de 98%, há uma fusão do gene *PML* (cromossomo 15), com o gene *RARA* (cromossomo 17). Diante da fusão *PML-RARA*, o RNA mensageiro codifica uma proteína quimérica que afeta o processo de diferenciação celular na fase promielocítica.[5,6]

A patogênese da coagulopatia relacionada a LPA é ocasionada pelas células leucêmicas que induzem a coagulação e fibrinólise, e pelo aumento de proteases e citocinas. A produção de plaquetas é comprometida devido à infiltração da medula óssea e pelo seu acentuado consumo periférico, o que explica o agravamento do quadro clínico.[6]

Os sintomas da LPA incluem febre, perda de peso, hiporexia e astenia. A doença geralmente apresenta leucopenia ou discreta leucocitose, portanto, não há manifestações clínicas secundárias a isso. Os sangramentos são um tipo de manifestação clínica mais comum da doença, está presente em cerca de 60% dos pacientes ao diagnóstico e é o maior responsável pelos óbitos no início do tratamento.[4]

Esse conjunto de sintomas presente na LPA é semelhante ao que ocorre na CIVD, devido a combinação de dano endotelial e hipercoagulabilidade, por isso a LPA está sempre associada a essa coagulopatia.[6]

Dentre os exames laboratoriais utilizados para avaliação do paciente estão o hemograma, parâmetros bioquímicos como creatinina, bilirrubina total,

transaminases, ácido úrico e desidrogenase láctica, provas de coagulação como tempo de protrombina (TP), o tempo de tromboplastina parcial ativada (TTPa) e dosagem do fibrinogênio. Para confirmação do resultado, são utilizadas técnicas para detectar a presença da translocação t(15;17), como a citogenética.[6]

O hemograma é um dos exames laboratoriais mais solicitados e, ele pode apresentar ao médico informações importantes para diagnóstico e prognóstico do paciente, sendo assim, quando há pacientes com resultado crítico como anemias acentuadas, leucocitoses ou leucopenias intensas, plaquetoses ou plaquetopenias graves e até com a presença de células jovens (blastos), o médico deve ser notificado de imediato.[7]

No caso da LPA hipergranular, o hemograma geralmente refere pancitopenia e raramente pode haver uma leucocitose discreta. Na análise do esfregaço são visualizados blastos com características de promielócitos displásicos com granulação exuberante, núcleo irregular e bastonetes de Auer (Figura 1), que geralmente se organizam formando feixes, o que as caracteriza como células de *Faggot*.[4,6]

Figura 1: Blastos hipergranulares da leucemia promielocítica aguda.

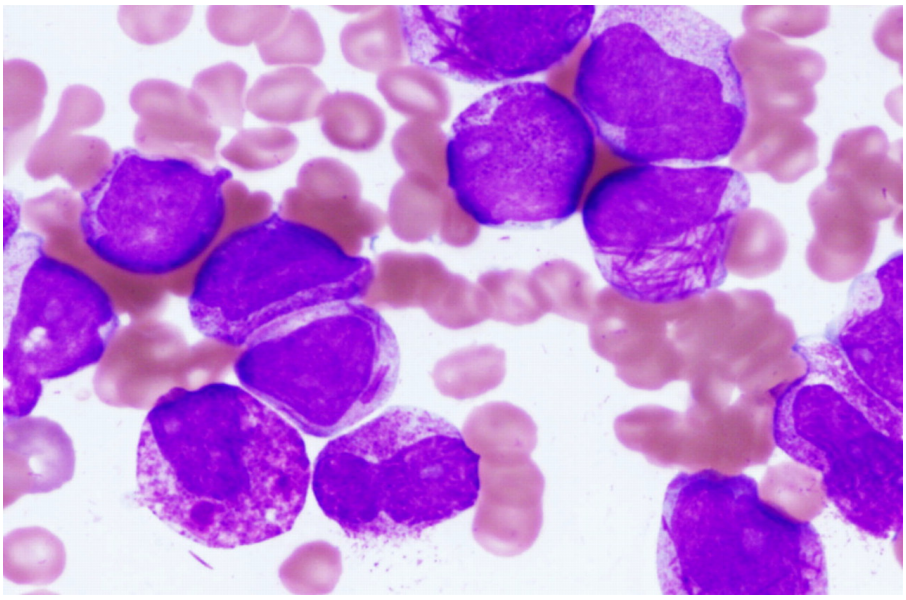

Fonte: Blood Journal

Há também uma variante da LPA importante: a microgranular ou hipogranular, em que os grânulos são menos exuberantes, porém o núcleo é também irregular, bilobulados ou reniformes e geralmente pode apresentar leucocitose (Figura 2). [4,6]

Figura 2: Blastos da leucemia promielocítica aguda hipogranular.

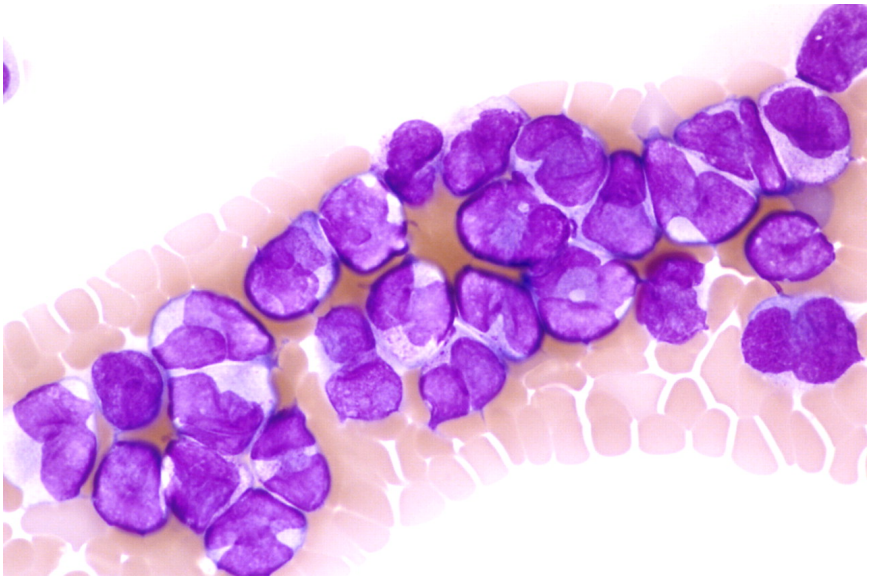

Fonte: Blood Journal

A forma hiperbasofílica é rara, na qual os blastos tem alta relação núcleo-citoplasmática e o citoplasma é fortemente basofílico com granulação discreta ou ausente. Por último, existe também a variante associada a fusão do PLZF-RARA em que o núcleo das células leucêmicas é regular, a cromatina é condensada e pode apresentar poucos grânulos.[4,6]

O diagnóstico da doença de concretiza através de técnicas como a imunofenotipagem, mielograma e/ou a citogenética. A imunofenotipagem é usada para identificar os marcadores mieloides precoces como o CD117, CD13 e CD33. O CD34, marcador de células precursoras hematopoiéticas e o HLA-DR são negativos, assim como os marcadores de maturidade mieloide CD11b e CD15 também são negativos ou tem baixa expressão.[4]

O mielograma apresenta uma infiltração maciça de promielócitos displásicos e, a citogenética, é capaz de detectar a a translocação t(15;17), que confirma a hipótese diagnóstica. O prazo para o resultado varia de uma técnica para outra, como mostra a tabela 1. [4]

Laboratório	**Prazo em dias**		
	Imunofenotipagem	*Citogenética*	*Mielograma*
Laboratório 1	3 dias úteis	21 dias úteis	5 dias úteis
Laboratório 2	4 dias úteis	11 dias úteis	2 dias úteis

Tabela 1: Prazo em dias dos exames realizados para diagnóstico da LPA.

A LPA é considerada uma emergência médica devido apresentar-se como uma doença hemato-oncológica agressiva e potencialmente fatal quando não é iniciado tratamento adequado. Quando há uma suspeita clínica aliada com alguma prova diagnóstica, como o hemograma, o tratamento deve ser iniciado o quanto antes, para que se reduza a mortalidade associada a doença.

Entre os principais sintomas da doença está a síndrome hemorrágica que pode envolver a pele, a retina, o aparelho gastro-intestinal, urológico e/ou ginecológico e o sistema nervoso central, sendo esta causa de morte em 10 a 30% dos doentes durante os primeiros dias de tratamento.

Laboratorialmente, observa-se o aumento dos tempos de protrombina, trombina tromboplastina parcial ativada e aumento do fibrinogênio. O hemograma revela pancitopenia na maioria dos casos.

CONCLUSÃO

A leucemia promielócitica aguda, se mostra uma doença extremamente agressiva e fatal, porém, se iniciado o tratamento precocemente, pode ser curada. Os exames que são realizados para confirmação do diagnóstico, como mielograma, citogenética ou imunofenotipagem, normalmente demoram de 3 a 21 dias úteis, tempo que é suficiente para a doença causar o óbito do paciente.

O hemograma se mostra uma poderosa ferramenta que pode ajudar muito no diagnóstico de pacientes com LPA, além do resultado mais rápido, ele pode evidenciar os blastos com características de promielócitos displásicos que normalmente estão em grande quantidade no sangue periférico, logo, o médico pode ser notificado e tomar alguma conduta.

Portanto, é de extrema importância que os laboratórios que realizem hemograma tenham consciência da dimensão dessa doença e capacitem seus profissionais para que possam reconhecer essas células na avaliação morfológica.

REFERÊNCIAS

1. Kotowski A, Monteiro GA, Araújo MCS. Leucemia Promielocítica Aguda. Disc. Scientia. Série: Ciências da Saúde, Santa Maria, 2007; 8: 69-89.

2. Silva GC, Pilger DA, Castro SM, Wagner SC. Diagnóstico laboratorial das leucemias mieloides agudas. J Bras Patol Med Lab 2006; 42: 77-84.

3. Sagrillo MR, Cardoso SH, Silva LRJ, Graça CHN, Ferreira E, Hamerschlak N, Guerra JCC, Bacall NS, Andrade JAD, Borovik CL. Leucemia promielocítica aguda: caracterização de alterações cromossômicas por citogenética tradicional e molecular (FISH). Rev. bras. hematol. hemoter. 2005; 27 (2): 94-101.

4. Jácomo RH, Pontes LLF, Rego EM. Do paradigma molecular ao impacto no prognóstico: Uma visão da leucemia promielocítica aguda. Rev Assoc Med Bras 2008; 54 (1): 82-89.

5. Santos FLS, Dore AI, Lima ASG, Garcia AB, Zago MA, Rizzatti EG, Elias Jr J, Falcão RP, Rego EM. Características hematológicas e perfil de expressão de antígenos mieloides de pacientes com leucemia promielocítica aguda. Análise de fatores prognósticos para o desenvolvimento da síndrome do ácido retinóico. Rev Assoc Med Bras 2004; 50(3): 286-92.,

6. Almeida, Sabine Cardoso. Leucemia promielocítica aguda: clínica, diagnóstico e abordagem terapêutica. 2015. 94f. Artigo de revisão (Mestrado integrado de medicina)-Faculdade de Medicina da Universidade de Coimbra. 2015.

7. Naoum PC, Naoum FL. Interpretação laboratorial do hemograma. ACT Científica. 2013; 01-11.