Academia de Ciência e Tecnologia

Wellington Marcos de Almeida

Leucemia Mieloide Crônica: Diagnóstico a Tratamento

Wellington Marcos de Almeida

Leucemia Mieloide Crônica: Diagnóstico a Tratamento

1 Introdução

As leucemias resultam de mutações únicas ou múltiplas em uma única célula-tronco, que resultam na hiperexpressão de um oncogene ou na inibição de um gene supressor do câncer. Esse fenômeno causa a proliferação desenfreada da célula-tronco afetada, resultando na formação de um clone de células leucêmicas.

Dessa forma, as leucemias representam um grupo heterogêneo de neoplasias hematológicas resultantes da proliferação descontrolada de precursores hematopoiéticos, e caracterizadas, em geral, pela presença de leucocitose acentuada no sangue periférico. Há vários tipos de leucemias e cada qual apresenta etiologia, repercussão laboratorial, curso clínico e prognóstico distintos. Assim, o diagnóstico correto entre os diferentes tipos de leucemia é fundamental para definir o melhor tratamento para cada paciente.

Embora a maioria das leucemias não tenha causa definida, há fatores predisponentes como exposição à radiação ionizante, tratamento quimioterápico prévio, exposição ocupacional (ex.: benzeno), doenças genéticas (ex.: síndrome de Down), síndromes mielodisplásicas e doenças mieloproliferativas.

As leucemias são habitualmente classificadas em agudas e crônicas em função do tempo de evolução, e em mieloides ou linfoides dependendo da sua linhagem de origem.

As leucemias agudas são mais agressivas, com tempo de instalação curto (dias e semanas), e se caracterizam pelo predomínio de blastos no sangue periférico e na medula óssea, pois apesar da alta taxa de proliferação celular, a célula leucêmica perde a capacidade de diferenciação. Já nas leucemias crônicas, a instalação é mais insidiosa (meses a anos) e as células leucêmicas agregam à hiperproliferação uma certa capacidade de diferenciação celular, que geralmente é apenas morfológica e não funcional.

A Leucemia mieloide (mielógena) crônica BCR-ABL1+ (LMC) é um distúrbio clonal de uma célula-tronco pluripotente. A doença é responsável por cerca de 15% das leucemias e pode ocorrer em qualquer idade. O diagnóstico de LMC raramente é difícil; é confirmado pela presença característica do cromossomo Filadélfia (PH, de *Philadelphia*). Ele resulta da translocação t(9;22) (q34;q11) entre os cromossomos 9 e 22, em que parte do oncogene *ABL1* é transferida para o gene *BCR* no cromossomo 22 (Figura 1.1a) e parte do cromosso 22 é transferida para o cromossomo 9. O cromossomo 22 anormal é o cromossomo Ph. Na translocação, Ph, éxons 5’ do *BCR* são fundidos nos éxons 3’ do *ABL1* (Figura 1.1b,c). O gene quimérico *BCR-ABL1* resultante codifica uma proteína de fusão de tamanho 210 kDa (p210), com atividade de tirosinoquinase

excessiva em relação ao produto normal de 145 kDa do ABL1.

Figura 1 –1.1 Cromossomo Filadélfia (Ph). (a) Há translocação de parte do braço longo do cromossomo 22 para o braço longo do cromossomo 9 e translocação recíproca de parte do braço longo do cromossomo 9 para o cromossomo 22 (cromossomo Ph). Essa translocação recíproca traz a maior parte do gene *ABL* para a região *BCR* do cromossomo 22 (e parte do gene *BCR* em justaposição com a porção remanescente do *ABL* no cromossomo 9). (b) O ponto de ruptura no *ABL* é entre os éxons 1 e 2. O ponto de ruptura no *BCR* é em um de dois pontos na região do principal grupo de ruptura (M-BCR) na LCM ou em alguns casos de LLA Ph+. (c) Isso resulta em uma proteína de fusão de 210 kDa derivada do gene de fusão *BCR-ABL*. Em outros casos de LLA Ph+, o ponto de ruptura em *BCR* é em uma região menor de grupo de ruptura (m-BCR), resultando em um gene de fusão *BCR-ABL* menor e uma proteína de 190 kDa.

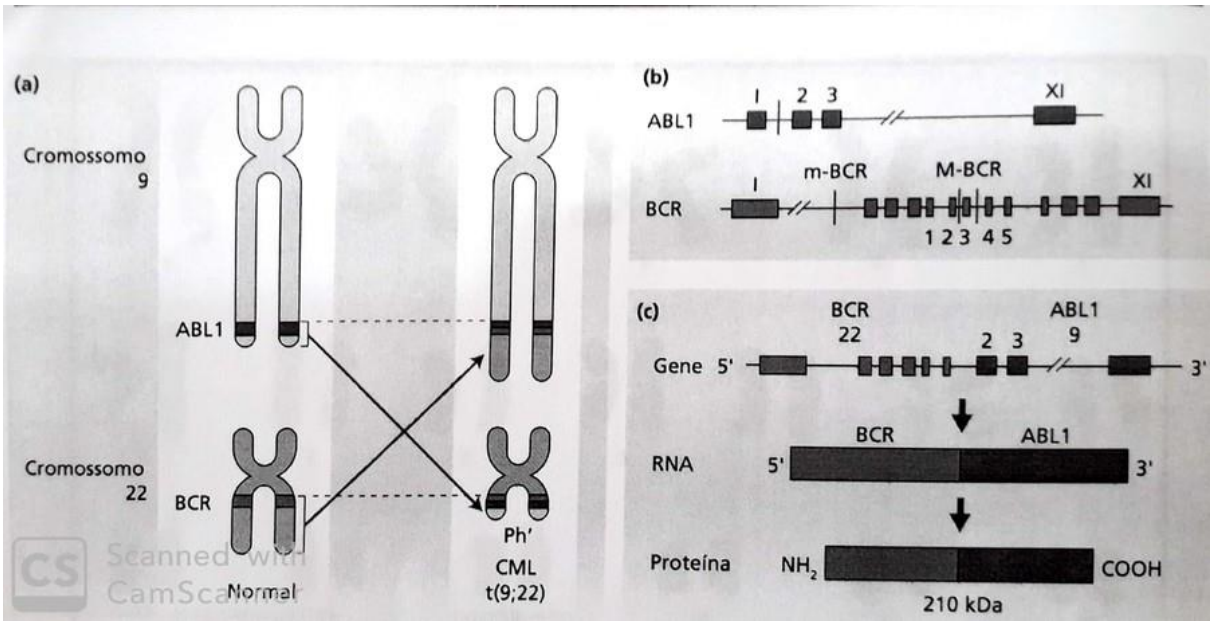

A doença ocorre em ambos os sexos (relação masculina:feminina de 1,4:1), com mais frequência entre os 40 e 60 anos. Pode, no entanto, ocorrer em crianças e em recém-nascidos, assim como em pessoas muito idosas.

Os aspectos clínicos são os seguintes:

1) Sintomas relativos à hipermetabolismo

2) Esplenomegalia em geral está presente.

3) Sintomas de anemia podem incluir palidez, dispneia e taquicardia.

4) Equimoses, epistaxe, menorragia e hemorragia em outros locais por causa de função anormal das plaquetas.

5) Gota ou insuficiência renal causadas pela hiperuricemia do catabolismo excessivo de purina.

6) Em até dos 50% dos casos, o diagnóstico é feito por acaso em hemograma de rotina.

Achados laboratoriais:

1) Leucocitose, geralmente > 50 x 10^9/L e, algumas vezes, > 500 x 10^9/L (Figura 1.2).

2) Aumento de basófilos circulantes.

3) Anemia normocítica normocrômica como regra.

4) Contagem de plaquetas alta (mais frequente), normal ou baixa.

5) A medula óssea hipercelular com predominância granulopoética.

6) Presença do gene de fusão *BCR-ABL1* por PCR ou FISH e, em 98% dos casos, cromossomo Ph na análise citogenética (Figura 1.1d).

7) Ácido úrico sérico geralmente aumentado.

Figura 2 Leucemia mieloide crônica: sangue periférico mostrando vasto aumento no creme leucocitário. Contagem de leucócitos: 532 x 10^9/L

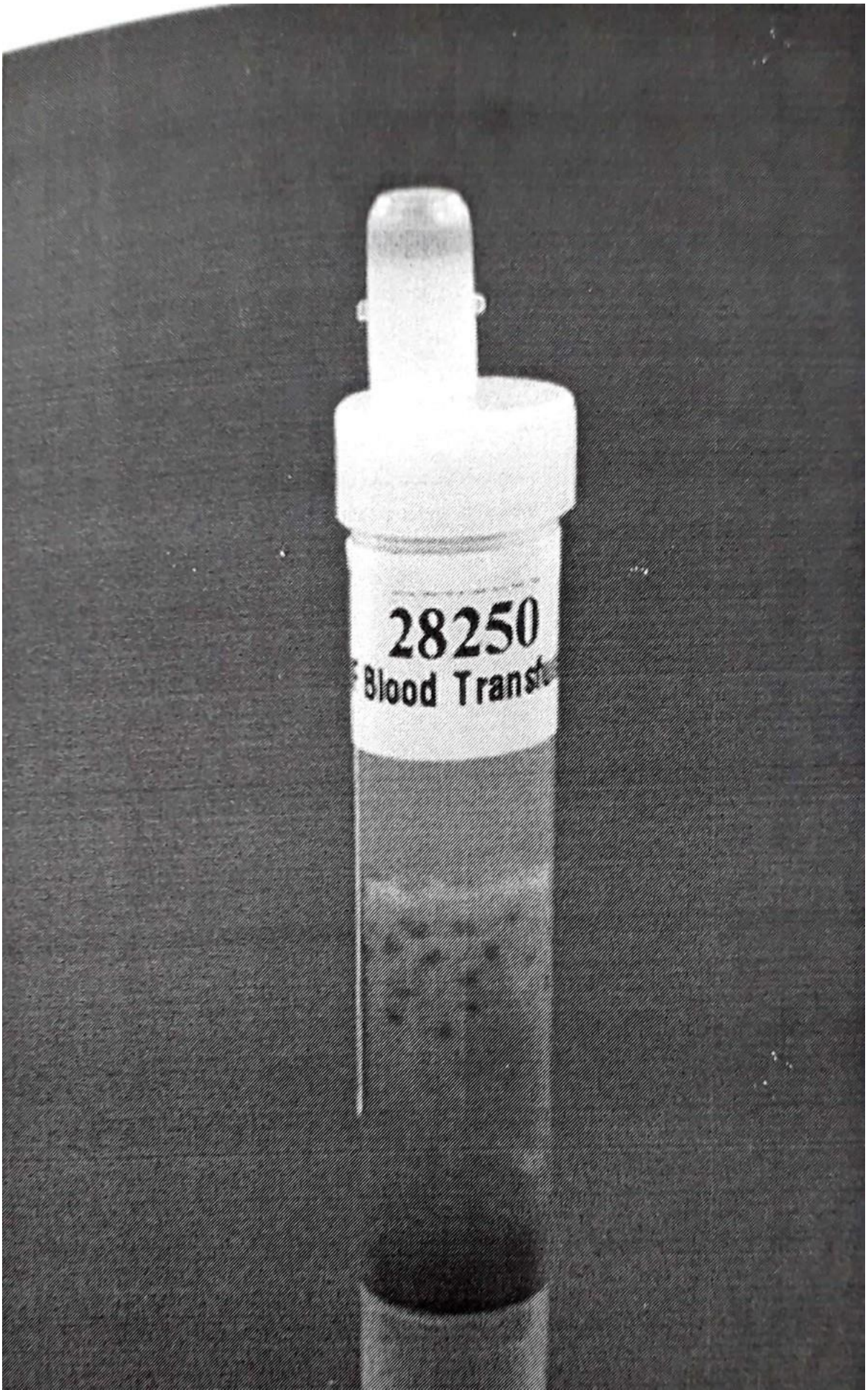

Fatos importantes que marcaram o estudo da LMC foram a descoberta do cromossomo Philadelphia (Ph) em 1960 e a identificação do gene quimérico BCR-ABL em 1986.

A incidência da LMC é de 1 a 1,5 casos para cada 100.000 habitantes e não varia substancialmente nas diferentes regiões geográficas do planeta. Essa doença acomete principalmente adultos, com maior frequência entre 40 e 50 anos de idade, sendo rara antes dos 20 anos de idade. A LMC é discretamente mais frequente em pacientes do sexo masculino.

Na atualidade, boa parte dos casos de LMC é diagnosticada acidentalmente, antes da ocorrência de manifestações clínicas decorrentes da doença.

Os principais sinais e sintomas que acompanham a LMC são fadiga, emagrecimento, encurtamento da respiração, além de um desconforto abdominal e sensação de plenitude gástrica por conta da hepatoesplenomegalia. A esplenomegalia é um achado importante, presente em 60 a 80% dos pacientes ao diagnóstico. A perda de peso é comum nos pacientes, principalmente naqueles que apresentam baço de grande volume.

As anormalidades qualitativas ou quantitativas das plaquetas na LMC podem induzir o aparecimento de equimoses na pele, hemorragia retiniana, epistaxe, etc. Nas situações de leucocitoses extremas, comuns nas fases mais avançadas da doença, os doentes podem cursar com hiperviscosidade sanguínea manifestada por turvação visual, cefaléia, tontura e parestesias.

Em 85% dos casos o diagnóstico de LMC é feito na fase inicial, denominada de fase crônica. Nessa fase, que dura cerca de 2 a 7 anos, os pacientes apresentam leucocitose com poucos blastos circulantes no hemograma e esplenomegalia, ambos geralmente responsivos e controlados com o tratamento.

Na fase acelerada, a doença piora gradualmente e deixa de responder ao tratamento. Essa fase é determinada a partir da análise conjunta das alterações laboratoriais e clínicas no paciente em tratamento, como esplenomegalia persistente ou progressiva, necessidade frequente de aumento das doses da medicação para tratamento, intensificação de fibrose na medula óssea, hemograma evidenciando acentuação da leucocitose com número elevado de blastos ($\geq$ 10%, mas $<$ 30%), eosinofilia e basofilia ($\geq$ 20%), além de plaquetopenia e anemia não relacionada ao tratamento.

O diagnóstico da crise blástica é laboratorial e estabelecido quando a soma de blastos e promielócitos no sangue periférico ou na medula óssea for igual ou superior a 30% na contagem diferencial.

A principal alteração do hemograma na LMC é a leucocitose, que geralmente

varia de 50.000 a 200.000/mm^3. A leucocitose está geralmente acompanhada por predomínio de granulócitos, com desvio à esquerda que passa por todas as formas precursoras granulocíticas até mieloblastos (figura 1.3). Frequentemente o desvio à esquerda presente na LMC não é escalonado, ou seja, não obedece a ordem natural de maturação das formas precursoras dos granulócitos.

Figura 3 – textbfFigura 1.3 Esfregaço de sangue periférico de paciente com LMC. Nota-se leucocitose com predomínio de granulócitos e desvio à esquerda até mieloblastos.

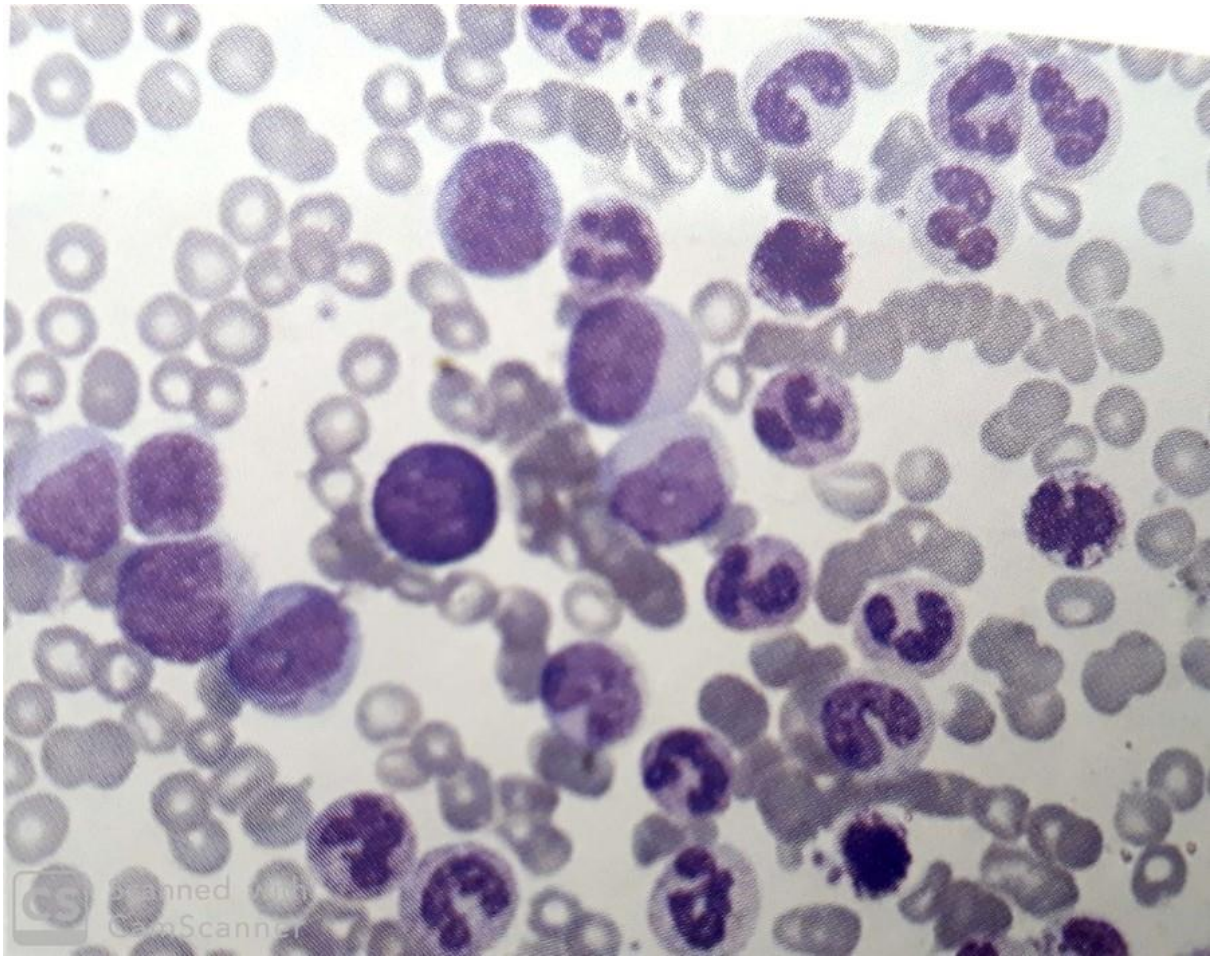

Os pacientes podem ainda apresentar anemia de intensidade leve a moderada, geralmente do tipo normocítica e normocrômica. É frequente também a presença de plaquetose com valores próximos de 600.000/mm^3.

A avaliação citogenética na LMC é fundamental para o diagnóstico marcada pela presença do cromossomo Ph em mais de 95% dos pacientes.

O cromossomo Ph é o cromossomo 22 encurtado, resultante da translocação recíproca entre braço longo do cromossomo 9 e o braço longo do cromossomo 22: t(9q$^+$; 22q-)(figura 1.4).

Figura 4 – Figura 1.4 Translocação entre os cromossomos 9 e 22 resultando na formação do cromossomo Philadelphia (cromossomo 22 encurtado). As setas indicam os pontos de quebra dos cromossomos envolvidos na translocação.

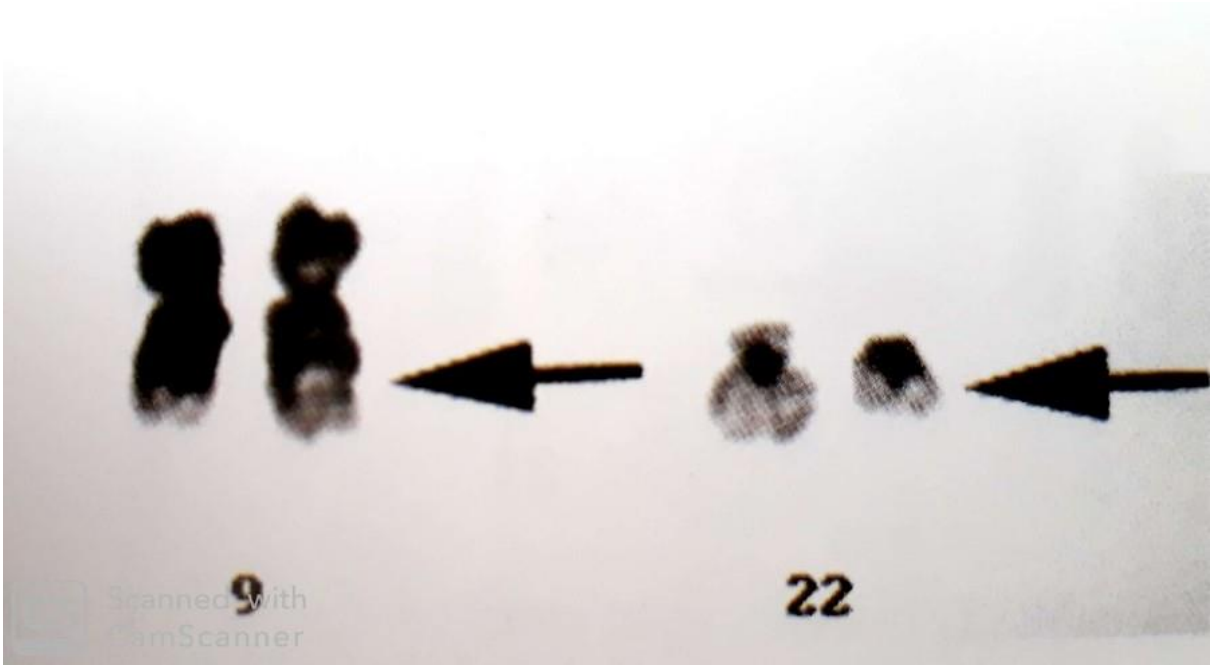

Inibidores da tirosinoquinase (TKI)

Imatinibe (Glivec ®) foi desenvolvido como um inibidor específico da proteína de fusão BCR-ABL1 e bloqueia a atividade da tirosinoquinase por competir com a ligação de trifosfato de adenosina (ATP). É o fármaco de primeira linha no tratamento da fase crônica da doença. Na dose de 400 mg/dia, produz uma resposta hematológica completa em quase todos os pacientes. Efeitos colaterais incluem exantema, retenção de líquido, cãibras musculares e náusea. Podem ocorrer neutropenia e trombocitopenia e pode haver necessidade de redução da dose ou suspensão do fármaco.

Monitoração da resposta ao imatinibe

O imatinibe é altamente eficaz na redução do número de células leucêmicas na medula óssea e pode ser monitorado por análise cariotípica da medula óssea junto com análise PCR para transcritos *BCR-ABL1* na medula óssea ou sangue. Avaliação da resposta começa com exames regulares (a cada 3-6 meses) da medula óssea para evidenciar a citogenética das metáfases. Define-se ***resposta citogenética completa (CCyR)*** como ausência de metáfases Ph-positivas na medula; uma vez atingida a CCyR, a monitoração continua com quantificação por PCR dos transcritos *BCR-ABL1* no sangue em intervalos regulares.

A resposta ao imatinibe pode ser definida como ***ótima***, ***subótima*** ou ***insatisfatória*** ao tratamento.

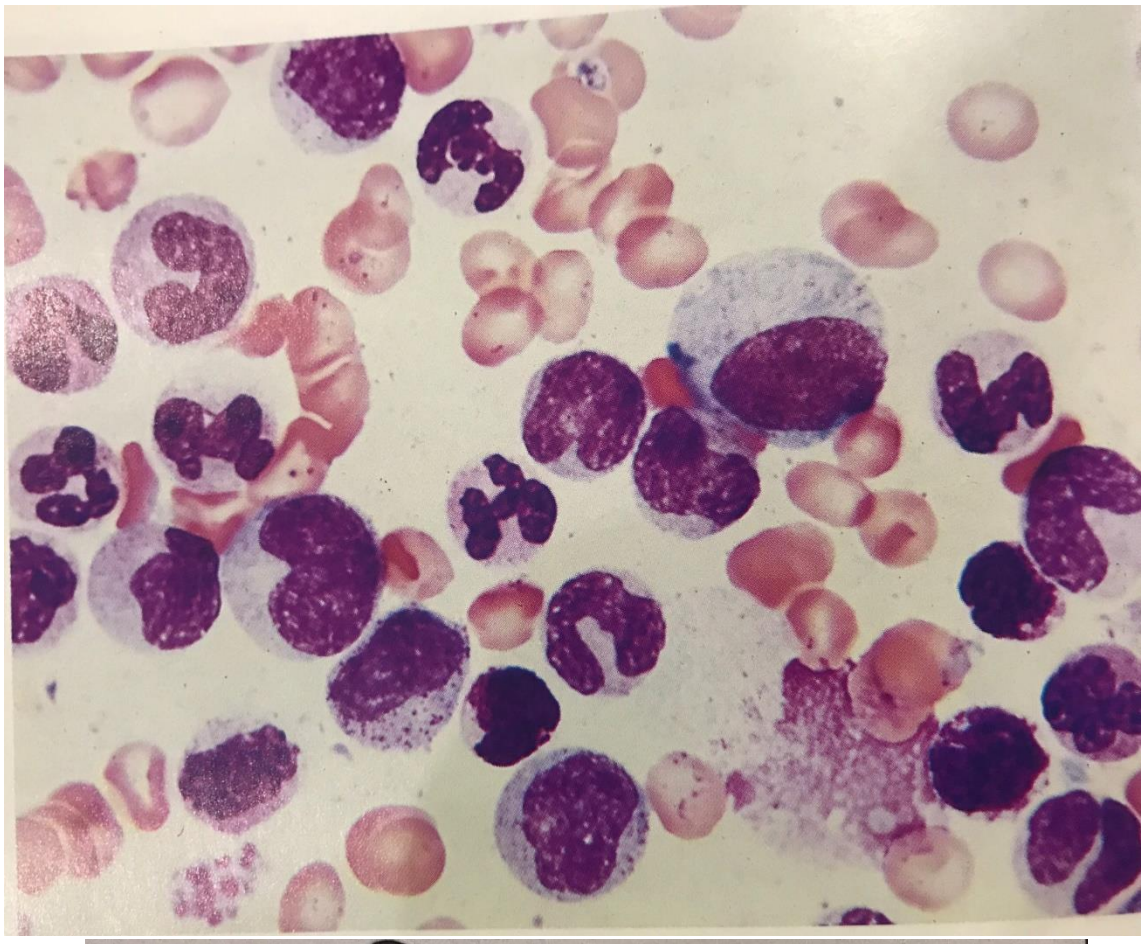

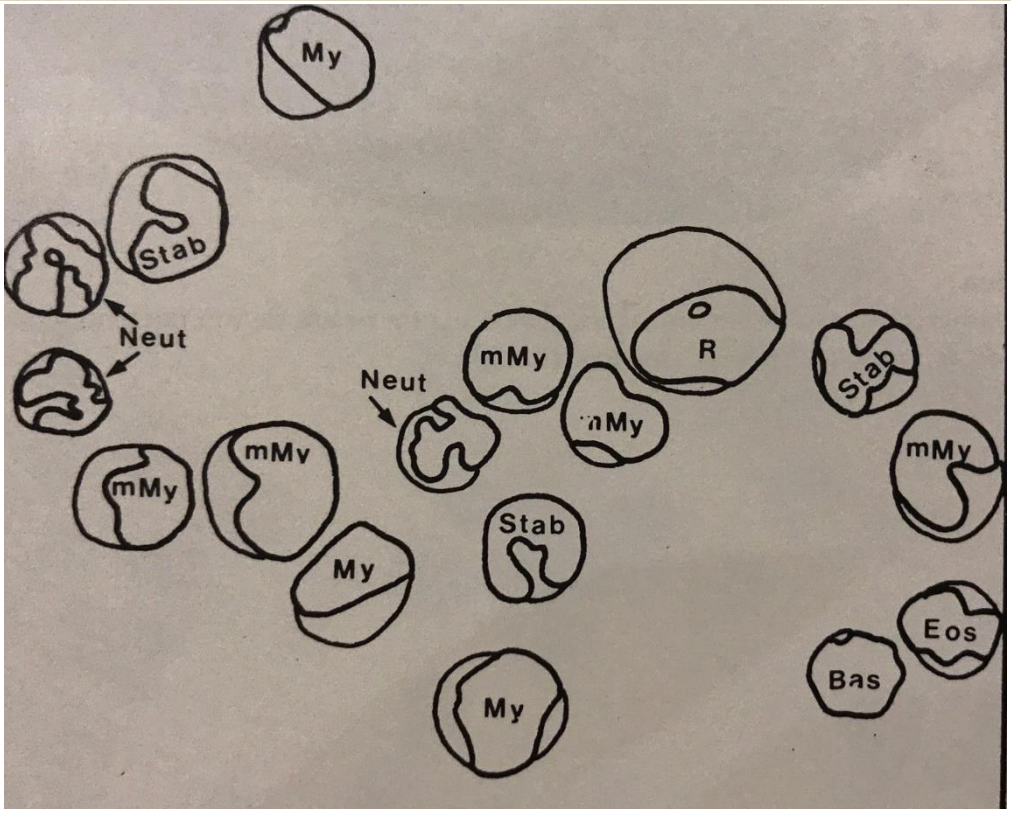

Figura 1: Esfregaço medular - Leucemia mieloide crônica. Há um acentuado aumento das células da série mielóide; aparecem muitos mielócitos (My), metamielócitos (mMy), leucócitos neutrófilos segmentados (Neut) e não-segmentados (Srab). Também podemos observar um hemo-histioblasto (R), um eosinófilo (Eos) e um leucócito basófilo (Bas).

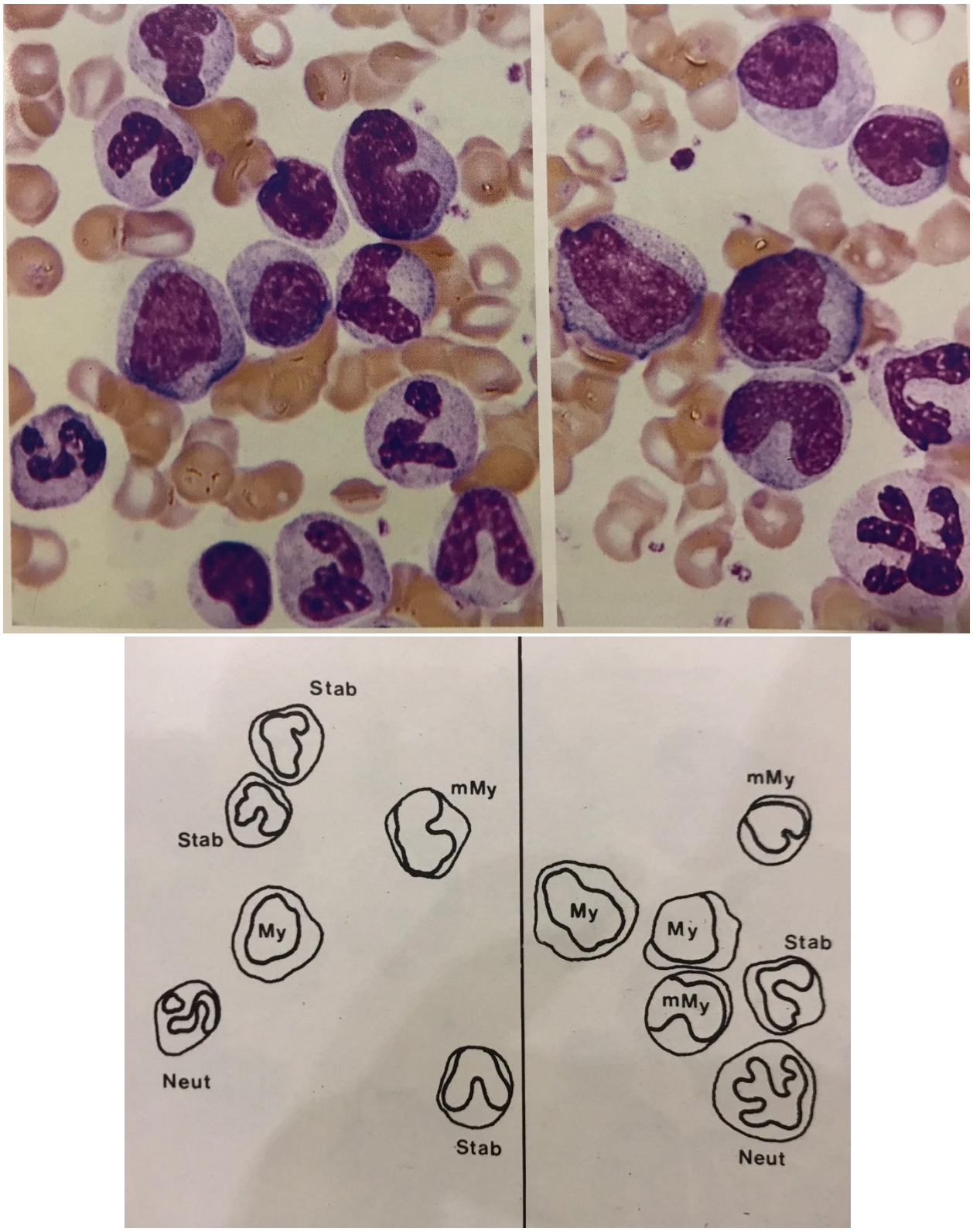

Figura 2: Esfregaço de sangue periférico - Leucemia mieloide crônica. Aqui aparece uma acentuada proliferação das células de série mielóide. Podemos observar mielócitos (My) e metamielócitos (mMy) além de numerosos leucócitos neutrófilos segmentados e não-segmentados.

Uma ***resposta ótima*** define-se por:

- Resposta hematológica completa (hemograma normal) e, pelo menos, resposta citogenética mínima (CyR) (Ph+ < 95%) aos 3 meses;
- CyR parcial (Ph+ <35%) aos 12 meses;
- CyR completa aos 12 meses; e
- Grande resposta molecular com ao menos uma redução de 3-log nos transcritos *BCR-ABL1* aos 18 meses (i.e., a menos de 0,1% do nível pré-tratamento).

Triagem da mutação *BCR-ABL1*

Um dos mecanismos de resistência ao imatinibe é o desenvolvimento de mutações dentro do gene de fusão *BCR-ABL1.* O padrão de mutação pode ser útil para a escolha do tratamento de segunda linha.

Inibidores de segunda geração da tirosinoquinase

Desatinibe é um inibidor amplo, de múltiplas quinas, eficaz em muitos casos em que o gene *BCR-ABL1* sofreu mutações que o tornaram resistente ao imatinibe. É muito usado nessas circunstâncias, apesar de ter como indesejável efeito colateral uma severa retenção de fluídos.

Nilotinibe tem ação similar ao imatinibe, mas com maior afinidade pela quinase BCR-ABL1.

Quimioterapia

Tratamento com hidroxicarbamida (antes designada hidroxiureia) pode controlar e manter a contagem de leucócitos na fase crônica, mas não reduz a porcentagem de células *BCR-ABL1* positivas. O agente alquilante bussulfano também é eficaz no controle da doença, mas seus efeitos colaterais a longo prazo são consideráveis, e atualmente é muito pouco usado.

Interferon-α

Costumava ser usado após controle da contagem de leucócitos com hidroxicarbamida; hoje, foi superado pelo imatibine. O interferon produz um prolongamento da fase crônica com aumento da expectativa de vida.

Transplante de células-tronco (TCT)

O TCT alogênico é um tratamento curativo da LMC estabelecido, mas, devido ao risco, é reservado para o fracasso do imatinibe. Os resultados são melhores quando o procedimento é feito na fase crônica, em vez de realizado nas fases aguda ou acelerada. A sobrevida de cinco anos está em 50 a 70%, embora essa estimativa

baixe para aproximadamente 10% se o transplante for adiado para além de um ano do diagnóstico. Recidiva da LMC depois do transplante é um problema significativo, mas infusões de leucócitos do doador são bastante eficazes na LMC, sobretudo se a recidiva for diagnosticada precocemente por detecção molecular do transcrito *BCR-ABL1.*

Fase acelerada e transformação blástica

A ***transformação aguda*** (≥ 20% de blastos na medula óssea) pode ocorrer rapidamente em dias ou semanas, mas é mais comum o paciente ter antes uma ***fase acelerada*** com anemia, trombocitopenia e aumento de basófilos, eosinófilos e blastos no sangue e na medula.

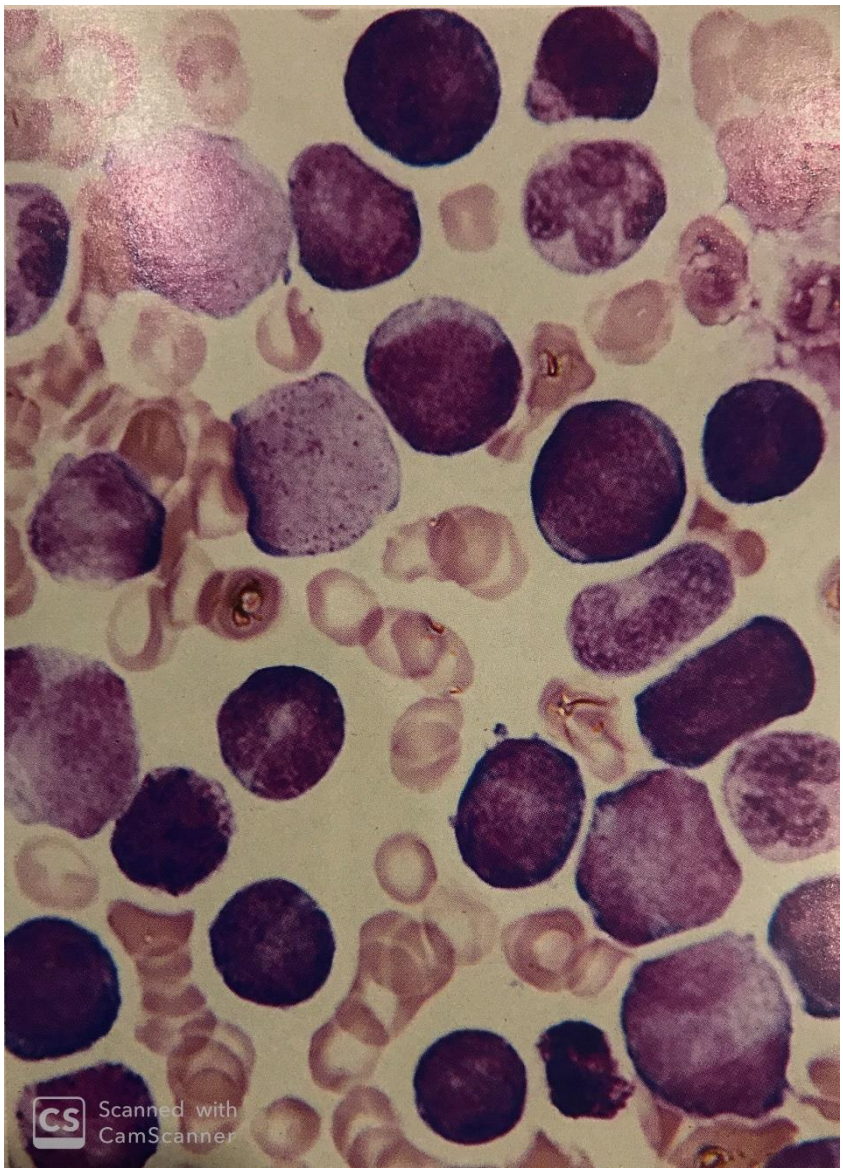

Figura 3: Esfregaço de sangue periférico - Leucemia Mieloide Crônica, fase de transformação ou acelerada. Aqui aparece uma maior imaturidade celular da série mieloide com um aumento no número de promielócitos, mielócitos e basófilos atípicos.

2 Objetivos

Acompanhamento da Leucemia Mieloide Crônica desde o diagnóstico ao acaso de um paciente, desde o tratamento quimioterápico até à fase de transplante.

3 Casuística e Método

Por se tratar de um relato de caso de um paciente diagnosticado com Leucemia Mieloide Crônica, o método escolhido para a elaboração do artigo foi o de entrevistas com o paciente e observação dos exames realizados durante a patologia, para observar a evolução da doença, bem como o tratamento realizado na Fundação Cristiano Varella, em Muriaé, MG.

4 Conclusão

O paciente objeto de estudo, Ailton Dias de Assis, CNS 898.001.988.725.714, CID C92.1, diagnosticado em 04/08/2017, se encontra em tratamento, sendo realizado o transplante do mesmo, e todos os trabalhos conclusivos ao tratamento do mesmo serão posteriormente enviados em virtude dos protocolos enviados para a Plataforma do Brasil.

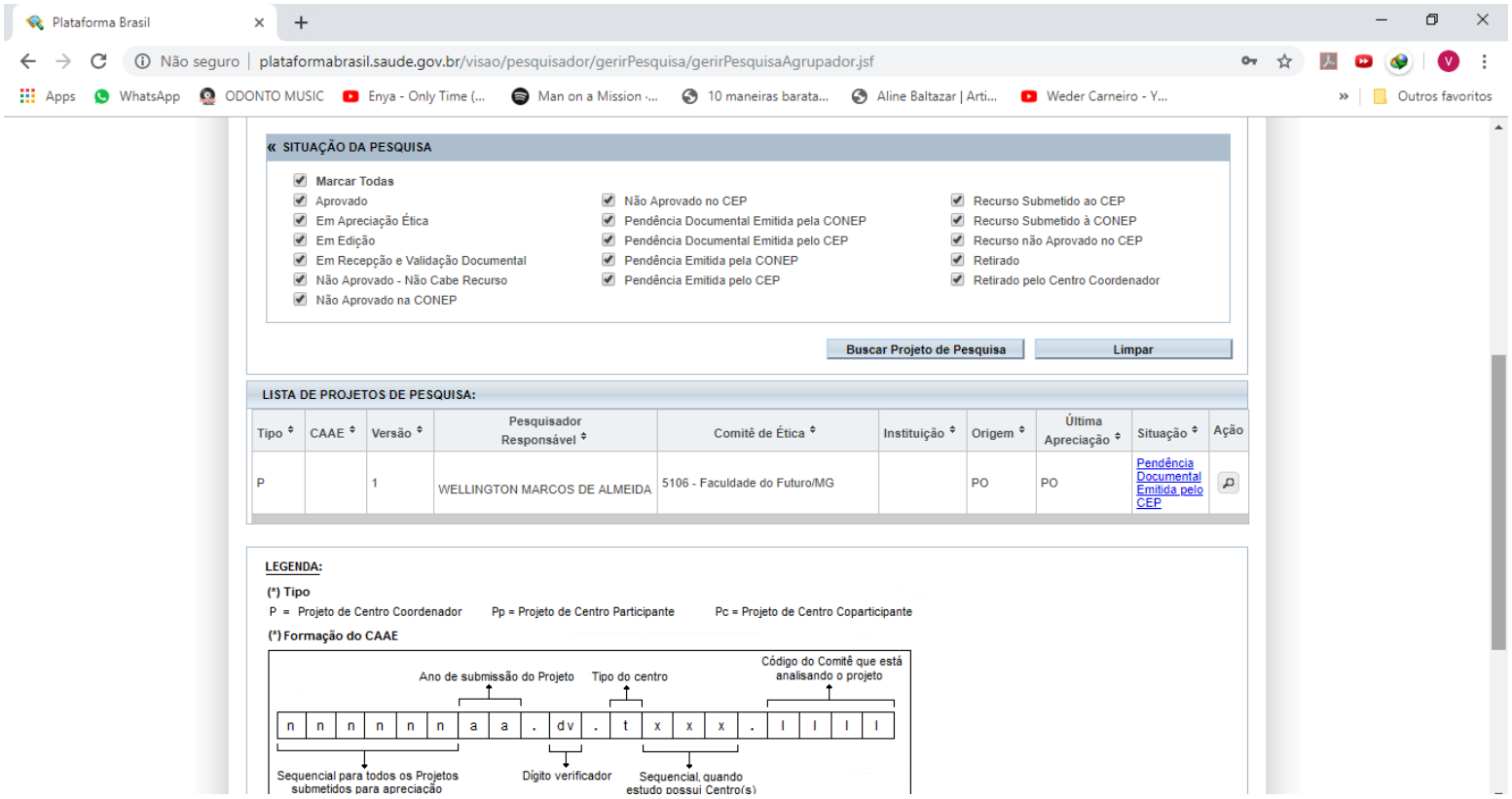

5 Referências Bibliográficas

1. NAOUM, Flavio Augusto. **Doenças que Alteram os Exames Hematológicos**. Rio de Janeiro: Atheneu, 2017.
2. NAOUM, Flavio Augusto; NAOUM, Paulo Cesar. **Hematologia Laboratorial - Leucócitos**. São José do Rio Preto - SP: Academia de Ciência e Tecnologia, 2015.
3. MCDONALD, George A.; PAUL, James; CRUICKSHANK, Bruce. **Atlas de Hematologia**. São Paulo: Panamericana, 1989.
4. HOFFBRAND, A. V. ; MOSS, P. A. H. **Fundamentos em Hematologia**. Porto Alegre: Artmed, 2013.