Academia de Ciência e Tecnologia

Investigação Laboratorial de LLA

Ana Paula Fadel

SÃO JOSÉ DO RIO PRETO

2010

Investigação Laboratorial de LLA

Ana Paula Fadel

RESUMO

A leucemia linfóide aguda (LLA) é a doença que ocorre principalmente na infância em crianças de 2 e 10 anos correspondendo a 70% dos casos; em adultos a incidência é de apenas 20%. Uma investigação laboratorial adequada se dá através de certas características clínicas e com exames citomorfológico do sangue periférico e da medula óssea, estudo de imunofenotipagem, citoquímicos, citogenéticos, permitindo a LLA ser classificadas morfologicamente L1; L2; L3, seu tipo de linhagem celular (T ou B), diferentes estágios de maturação da célula, as anormalidades cromossômicas, assim esses constituem o parâmetro importante para a classificação dessa leucemia. Assim os achados laboratoriais têm valor prognóstico e possibilitam a estratificação dos pacientes em diferentes grupos de risco, tendo importância fundamental para determinar e estabelecer o tratamento adequado.

Palavra – chave: Leucemia linfóide aguda, Investigação.

Endereço para correspondência: Rua da Liberdade, 136, Tujuguaba- Conchal/SP
e - mail: paulafadel@yahoo.com.br

INTRODUÇÃO

As leucemias agudas são os resultados do acumulo de precursores mielóides ou linfóides primitivos na medula óssea, sangue e outros tecidos. A doença é dividida em dois subgrupos principais leucemia mieloblástica aguda (LMA) e a leucemia linfoblástica aguda (LLA)[5].

A Leucemia Linfoblástica Aguda (LLA) é uma neoplasia maligna mais freqüente na infância, sendo comum em menores de 15 anos. As Leucemias agudas são neoplasias das células precursoras linfo-hematopoiéticas. Sua característica principal é a presença, na maioria das vezes, os blastos. Habitualmente a medula óssea esta infiltrada por células leucêmicas no momento do diagnóstico[1].

A LLA representa 75-80% dos casos de leucemia em crianças, sendo seu pico de incidência por volta dos 2 aos 5 anos de idades, e apenas 20% das leucemias do adulto, dessa faixa etária é geralmente mais agressiva do que na criança[7].

Certas características clínicas e laboratoriais têm valor prognóstico e servem para estratificá-los em grupos de risco para tratamento. O diagnóstico da LLA é baseado principalmente nas análises morfológica e citoquímica das células neoplásicas. Suas características fenotípicas que permitem definir a linhagem, o grau de maturação, bem com, assincronismos de maturação que permitem diferenciar blastos leucêmicos de precursores linfóides normais, o que é muito útil na detecção de doença residual mínima [3].

Para a investigação laboratorial da LLA existem quatro métodos importantes: morfológico, imunofenotípico, citogenético e molecular. Esses métodos são geralmente complementares e apresentam diferentes de especificidade, sensibilidade e facilidade de uso[6].

CLASSIFICAÇÃO DA LLA

Um grupo francês-americano-britanico (FAB) elaborou uma classificação para LLA baseada em critérios morfológicos[7].

As células leucêmicas (Blastos) apresentam pouco citoplasma com basofilia variada. Bastões de Auer nunca estão presentes e geralmente não são encontradas outras granulações citoplasmáticas. Três tipos distintos de blastos são encontrados:

L1: células pequenas com contorno nuclear regular, sem nucléolos, apresentando pouco citoplasma sem basofilia (Figura 1[5]);

L2: células de tamanho diversos cujo citoplasma varia de tamanho e basofilia, podendo apresentar nucléolos e irregularidade de contorno(Figura 2[5]);

L3: células grandes com nucléolos, basofilia citoplasmática e vacúolos, este subtipo apresenta imunofenotipo B e é considerado a forma leucêmica do linfócito de Burkitt.[1] (Figura 3[5]).

Figura1 - LLA - L1

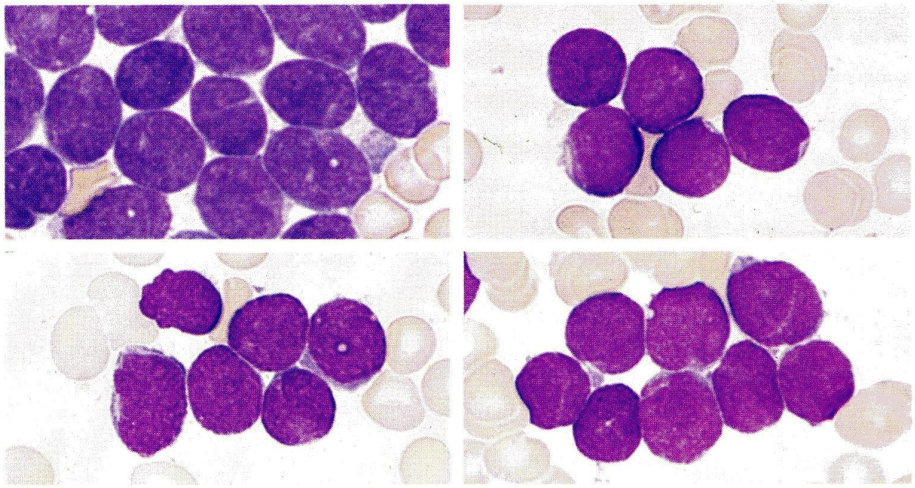

Fig. 8.31 Leucemia linfoblástica aguda, subtipo L_1: células primitivas imaturas uniformes, um tanto pequenas, com citoplasma escasso e núcleos arredondados ou fendidos, geralmente com apenas um nucléolo.

Figura 2: LLA – L2

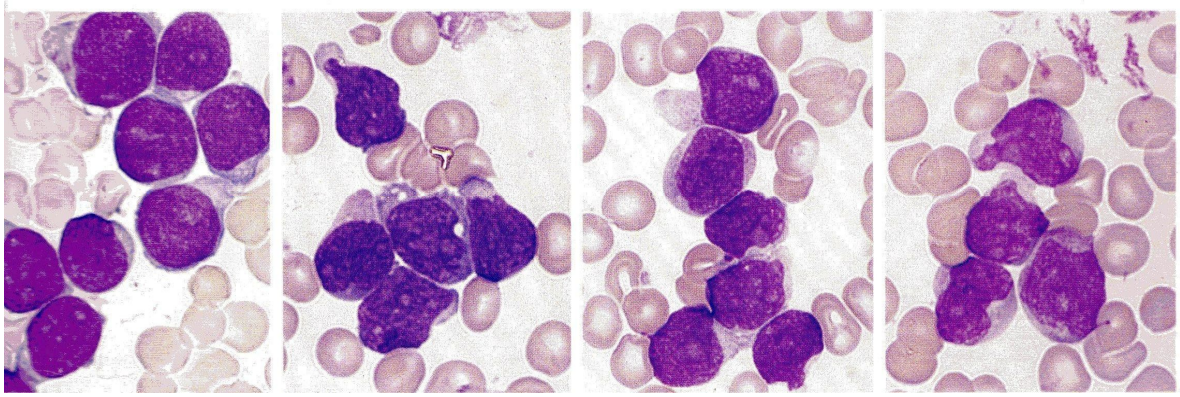

Fig. 8.32 Leucemia linfoblástica aguda, subtipo L2 células primitivas imaturas que variam consideravelmente de tamanho e quantidade de citoplasma; a proporção nuclear/citoplasma raramente é tão elevada quanto um L1. Os núcleos são variáveis quanto a forma e freqüência contem muitos nucléolos.

Figura 3: LLA - L3

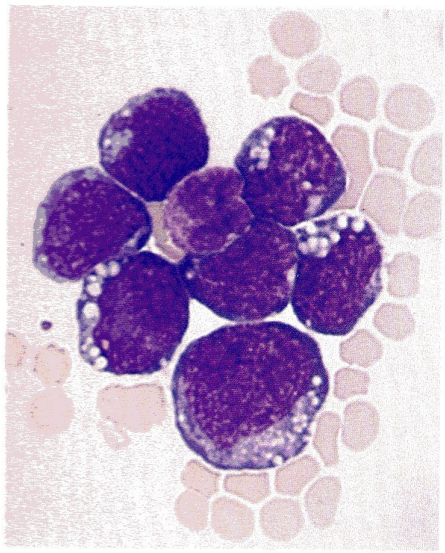

Fig. 8.33 Leucemia linfoblástica aguda, subtipo L_3: células primitivas imaturas com citoplasma de coloração azul intensa, contendo numerosos vacúolos perinucleares pequenos. Esse aspecto está geralmente associado com o tipo de células B (LLA-B).

DIAGNÓSTICO LABORATORIAL

Hemograma

O hemograma pode revelar anemias normocítica e normocrômica e trombocitopenia[3]. Cerca de 60% dos pacientes apresentam leucometria superior a 100.000/mm³. Entretanto, 25% dos pacientes com LLA são leucopênicos leucócitos abaixo de 4.000/mm³[7], nesse caso os blastos são raros ou ausentes[3]. Nos casos com leucocitose, os linfoblastos são as células predominantes e são observadas também sobras nucleares ou manchas de Gumprecth. Por outro lado, os indivíduos leucopênicos podem apresentar linfoblastos em pequeno numero ou ausentes, situações denominadas por alguns autores "aleucemica" [7].

Mielograma

Em quase todos os pacientes com LLA, as descrições do mielograma incluem medula óssea hipercelular com intensa infiltração por linfoblastos[7] com substituição dos espaços adiposos e elementos medulares normais por células leucêmicas, com precursores mielóides e eritróides residuais de aspecto normal e megacariócitos diminuídos ou ausentes[3].

Pode haver fibrose medular em 10 a 15% dos casos. O material aspirado da medula óssea deve ser submetido a coloração citoquímicas (Sudan black, mieloperoxidade, PAS e esterases) [1].

Citoquímica

As reações citoquímicas podem auxiliar na diferenciação entre LLA e leucemia mielóide aguda (LMA) [4].

As colorações mieloperoxidase(peroxidase) e *sudan black* são úteis para estabelecer e confirmar o diagnóstico de LMA, uma vez que os linfoblastos são uniformemente negativos. Os linfoblastos T revelam atividade paranuclear na esterase inespecífica logo que realizada em pH ácido (6), tendo uma atividade maior de 75% na fosfatase ácida[3].

Na periódica ácida de Schiff (PAS), Linfoblastos da LLA são geralmente positivos para PAS[7]. Freqüentemente demonstram uma evidente coloração e forma de anéis concêntricos de grânulos grosseiros ou blocos maciços. Uma reação PAS negativa

é mais freqüente na LLA de linhagem T que na linhagem B.[3]. Os Mieloblastos contém poucos granulos PÁS positivos[4].

A Fosfatase ácida é positiva em graus variáveis na maioria dos leucócitos normais e anormais. Os linfócitos contem pouca atividade; as células T reagem positivamente, as células B são usualmente negativas [4].

Inunofenotipagem

A imunofenotipagem é fundamental para agregar ao diagnóstico morfológico as LLA determinação da linhagem (B ou T) e estágio de maturação dos linfoblastos[7]. Também classificação, prognóstico, tratamento e investigação de doença residual mínima (DRM) [6].

Diversos autores têm proposto uma classificação imunológica das LLAs de acordo com a expressão de antígenos específicos[3].

A positividade dos marcadores pode ser medida pela porcentagem de células, geralmente mais utilizada, e/ou pela intensidade de fluorescência expressa pelos marcadores.

As LLAs de origem B (LLA B) podem ser definidas por no mínimo a expressão de dois antígenos para esta linhagem, tais como CD79a cit, CD19 ou CD22.

Estas por sua vez se dividem, de acordo com o grau de diferenciação celular, em subgrupos como descritos na tabela 1[6].

Tabela 1 - Classificação das LLAs B de acordo com a Organização Mundial de Saúde (OMS)

	TdT	CD19	CD79a cito	CD22 cito	CD34	CD10	HLA-DR	Ig cito	Ig s
Pré-pré B	+	+	+	+	+	-	+	-	-
B comum	+	+	+	+	-/+	+	+	-	-
Pré B	+	+	+	+	-	+	+	+	-
B madura	+	+	+	+	-	+/-	+	-/+	+

A LLA do tipo pró-B representa 5% dos casos pediátricos e 10% dos casos de LLA em adultos. A LLA do tipo comum Representa 75% dos casos da LLA infantil e 50% dos casos em adultos. A leucemia pré-B representa 15% das crianças com LLA e 10% dos casos em adultos. A LLA do tipo B maduro, presente em 2% a 5% de crianças e adultos, apresenta um fenótipo incomum, caracterizando-se pela expressão de cadeias

leves de imunoglobulina na superfície de membrana (SmIg). Os blastos apresentam as mesmas características morfológicas (FAB L3) e translocações cromossômicas associadas à célula maligna do linfoma de Burkitt. Este tipo de leucemia apresenta prognóstico desfavorável, pois há elevada incidência de envolvimento no sistema nervoso central (SNC), resposta deficiente à terapia e sobrevida abreviada[3].

A subclassificação da LLA de origem T (LLA T) não é tão bem estabelecida como na LLA de origem B.

As LLAs de linhagem T dividem-se em três subgrupos(tabela 2), de acordo com os antígenos de diferenciação correspondentes aos níveis de diferenciação intratímica normal LLA[7].

Tabela2. Classificação das LLA-T por Imunofenótipo.

LLA-T precoce
* CD7+, CD3+(citoplasma); CD3- (superfície); CD4- e CD8-
LLA-T intermediária
* CD3+(citoplasma); CD3- (superfície); CD4+ e CD8+ e CD1a+
LLA-T tardia
* CD3+ (superfície); CD1a-; e CD4+ ou CD8+

O fenótipo T está presente em 25% dos adultos e 15% das crianças com LLA, e ocorre com grande freqüência em indivíduos do sexo masculino, estando associado a elevada leucometria por ocasião do diagnóstico, massa mediastínica e envolvimento no SNC[3].

Há grande divergência quanto ao painel de anticorpos usado para diagnóstico e classificação das leucemias agudas, ficando a escolha dos antígenos estudados a critério de cada serviço.

Citogenética

A análise cromossômica das doenças hematológicas malignas é eficiente não só para um diagnóstico mais refinado, mas também para a compreensão dos mecanismos envolvidos na malignidade e para encontrar genes de importância biológica[3].

Na LLA assim como na LMA, a determinação do cariótipo é mais importante para a avaliação do prognostico do que para diagnóstico diferencial as principais alterações citogenéticas associadas a imunofenótipos específicos[7]. As anormalidades citogenéticas na banda 11q23 podem ser identificadas em aproximadamente 8% dos casos, a mais comum é t(4,11) (q21,Q23) presente em 2 a 5% principalmente em lactantes abaixo de 1 ano de idade[2]. Na t(9; 22) (q34;q11), conhecida como cromossomo Philadelphia (Ph), a fusão gênica BCR-ABL codifica uma proteína quimérica com atividade tirosinaquinase muito elevada, resultando em proliferação celular e leucemogênese. O cromossomo Ph está presente em 30% dos pacientes adultos com LLA e em 3% a 5% dos casos pediátricos. A translocação t(8;14)(q24;q32) consiste no rearranjo cromossômico de neoplasias de célula-B madura, representando de 2% a 5% de todas as LLAs em crianças ou adultos. As translocações envolvendo os cromossomos 1 e 14, como t(1;14)(p33;q11) e t(1;14)(p32;q11), ocorrem em aproximadamente 3% dos casos de LLA infantil de linhagem T. A translocação t(1;19) é vista em diferentes tipos de LLA de linhagem B, e está presente em 5% a 6% de todos os casos de LLA, representando cerca de 25%-30% das crianças com LLA de linfócito pré-B e menos de 5% dos casos de LLA em adultos. Anormalidade no braço curto do cromossomo 12 t(12;21)(p13;q22) está associado ao imunofenótipo precursor de células-B e é a alteração genética mais freqüente em LLA pediátrica, ocorrendo em 20%-30% dessa faixa etária e em 3% dos adultos[3].

CONCLUSÃO

A LLA deva sempre ser considerada uma doença grave. A identificação e investigação de leucemia linfóide agudas devem ser utilizados vários critérios, tanto morfológicos como imunofenotipagem e citogenéticos compõem a tríade clássica da abordagem multifacetada indispensável ao diagnóstico das LLAs.

As estratégias terapêuticas são baseadas através do prognóstico que correlacionam com a evolução da doença, assim uma infra-estrutura laboratorial e hospitalar adequada, um diagnostico rápido da doença tendem aumentar chances de sobrevida através de tratamentos desses pacientes.

REFERÊNCIA BIBLIOGRÁFICA

1. SCHWARTSMANN. G. **Oncologia Clínica: Princípios e práticas.** 1ªed. Editora Artes Medicas Sul LTDA, Porto Alegre, 1991, pg.153-157.

2. LOPES. L.F.; **CAMARGO B. DE, PEDIATRIA ONCOLÓGICA: Noções e fundamentos para o pediatra.** 1ªed., Editora Lemar Livraria e Editora Marina, São Paulo, 2000, pág.41-42.

3. Farias M. G.; Castro S. M.de **Diagnóstico laboratorial das leucemias Linfóides agudas.** Disponível em:<http://www.scielo.br/scielo.php?pid=S167624442004000200008&script=sci_arttext> Acesso:02/03/2010.

4. HENRY J.B. **Diagnósticos clínicos e tratamento por métodos laboratoriais**. ed. 18° Editora Manole LTDA ,São Paulo,1995, pág.814-816.

5. HOFFRAND A.V., PETTIT J.E. **Hematologia Clínica Ilustrada Manual - Atlas Colorido.** 1ed., Editora Manole LTDA, São Paulo, 1991, pag.8.2-8.10.

6. MELLO M. R. B. DE **Avaliação Imunofenotípica, Estudo do Índice de DNA e de Alterações Moleculares em Células Blásticas de Pacientes Portadores de Leucemia Linfóide Aguda Diagnosticados na Fundação Hemope.** Disponível em:< http://libdigi.unicamp.br/document/?code=vtls000431437> Acesso:05/03/2010.

7. NAOUM F. A.; NAOUM P.C. **Hematologia Laboratorial - Leucócitos** 1 ed. Academia de Ciências e Tecnologia, São Jose do Rio Preto, 2006, pag.91-98.