ACADEMIA DE CIÊNCIA E TECNOLOGIA

PÓS-GRADUAÇÃO LATO SENSU EM HEMATOLOGIA LABORATORIAL E BANCO DE SANGUE

Anemia Falciforme

Julia Nunes Rodrigues de Paula

São José do Rio Preto- SP

2022

Resumo:

A anemia falciforme faz parte das hemoglobinopatias, um distúrbio hereditários da hemoglobina humana, sendo uma anemia hemolítica de herança autossômica recessiva. A doença é originada por uma mutação no cromossomo 12 caracterizado pela substituição de um ácido glutâmico por uma valina na posição 6 da extremidade N-terminal na cadeia ß da globina, originando à hemoglobina S. Os eritrócitos, por sua vez, quando assumem a hemoglobina S, em condições de hipóxia alteram sua morfologia, originando uma foice, decorrente da polimerização da hemoglobina, ocasionando encurtamento da vida média dos glóbulos vermelhos, fenômenos de vasooclusão e episódios de dor e lesão de órgãos, além de não exercerem a função de oxigenar o corpo de forma.

Palavras- Chave: Falciforme, Alteração hematológica, Drepanócitos.

Summary:

Sickle cell anemia is part of hemoglobinopathies, a hereditary disorder of human hemoglobin, being an autosomal recessive hemolytic anemia. The disease is caused by a modification in hemoglobin and in the chromosome of origin 12 characterized by the glutamic protein by a globular position in position 6 of the N.S end, under hypoxia conditions alter its morphology, originating a sickle, resulting from the polymerization of hemoglobin, causing shortening of the average life of red blood cells, phenomena of vasoocclusion and episodes of pain and organ damage, in addition to not performing the function of oxygenating the body properly.

Key words: Sickle cell, Hematological alteration, Drepanocytes.

Introdução:

As hemoglobinopatias, conhecidas como distúrbios hereditários da hemoglobina humana, são as doenças mais comuns e difundidas pelo mundo, um grupo de anemias com condições de considerável complexidade. No Brasil, a mistura racial e o processo de colonização, mostrou ter grande influência na dispersão das alterações nos genes, principalmente nas talassemias e falcemias (ORLANDO, 2000; MALU et al., 2013).

Quando as alterações envolvem genes estruturais, geralmente promovem a formação de moléculas de hemoglobinas com características bioquímicas diferentes das hemoglobinas normais, sendo denominadas de variantes, em sua grande maioria são originadas por substituições de aminoácidos, resultando em mudança em sua sequência (ORLANDO, 2000).

A doença Falciforme possui o caráter genético, sendo uma anemia hemolítica de herança autossômica recessiva, descrita pela primeira vez em 1910 por Herrki, frequente em indivíduos africanos, porém não os tornam exclusivos da doença (NUZZO et al., 2004). O Brasil apresenta uma população com diferentes origens étnicas e com diversificados graus de miscigenação, caracterizando anemia falciforme como decorrente da imigração de indivíduos originários principalmente do continente africano (DAYANA et al., 2004; MANFREDINI et al., 2007).

O gene da alteração eritrocitária tem uma ampla distribuição nos vários continentes, sendo mais elevada nos países da África equatorial, Arábia, Índia, Israel, Turquia, Grécia e Itália. Nesses países, a prevalência pode chegar a até 50% em algumas regiões. No Brasil, a frequência do traço falciforme varia de 2% a 8%, conforme a intensidade da população negra em cada região (MURAO, 2007).

A Anemia Falciforme é originada por uma mutação no cromossomo 12 caracterizado pela substituição de um ácido glutâmico por uma valina na posição 6 da extremidade N-terminal na cadeia ß da globina, originando à hemoglobina S. Os eritrócitos, por sua vez, quando assumem a hemoglobina S, em condições de hipóxia alteram sua morfologia, originando uma foice, decorrente da polimerização da hemoglobina, ocasionando encurtamento da

vida média dos glóbulos vermelhos, fenômenos de vasooclusão e episódios de dor e lesão de órgãos, além de não exercerem a função de oxigenar o corpo de forma satisfatória (ANVISA, 2002; DAYANA et al., 2014; LOGGETTO, 1998).

A molécula de hemoglobina humana normal (HbA) é composta por quatro cadeias de globina: duas cadeias alfa e duas cadeias betas, que por sua vez, atuam carregando oxigênio para os tecidos, constituindo-se, assim, no principal combustível para os órgãos. Na anemia falciforme a hemoglobina produzida é anormal e chamada de S. Quando homozigotos (SS) não sintetizam Hb A e possuem eritrócitos com 90% de Hb S. Portadores ou heterozigotos (AS) possuem hemácias com Hb A maior que 50% e Hb S entre 20-40%, chamado de ´´traço falcêmico`` e geralmente são assintomáticos (ACUÑA et al., 2017).

O traço falciforme não apresenta alterações hematológicas. Os processos vaso-oclusivos sob condições fisiológicas normais são inexistem, não apresentando uma mortalidade nem morbidade seletivas. Geneticamente em condições heterozigota é característico a herança do gene da globina βS por parte de um dos pais, juntamente com o gene da globina βA proveniente do outro. Nessa condição, a concentração de HbA é sempre mais elevada que HbS (ANVISA, 2002).

Sendo assim, seus achados hematológicos são normais, sem anemia, com níveis de hemoglobina variando de 13 a 15 g/dL e VCM de 80 a 90 fL.2-6 A sobrevida das hemácias é normal, portanto, não há hemólise e nenhuma outra alteração laboratorial, além da presença da hemoglobina S em heterozigose com a hemoglobina A (Hb AS), sendo a concentração de Hb A maior do que a de Hb S (MURAO, 2007).

Portanto, os heterozigotos possuem ambas as hemoglobinas (A e S), e suas hemácias possuem meia-vida fisiológica normal e a falciformação in vivo só ocorre nos casos de os indivíduos portadores serem submetidos a anestesia geral, infecções, vôo em avião não-pressurizado, exposição à regiões de grande altitude e excesso de esforço físico (MANFREDINI, 2007).

Já na Doença Falciforme, de modo geral, os pais são portadores assintomáticos de um único gene afetado (heterozigotos), produzindo HbA e HbS (AS), transmitindo cada um deles o gene alterado para a criança, que assim

recebe o gene anormal em dose dupla (homozigoto SS). A denominação de Doença Falciforme é característica para a forma da doença que possui os genes homozigotos (SS). Além disso, o gene da HbS pode interagir com outras anormalidades hereditárias das hemoglobinas, como a hemoglobina C (HbC), hemoglobina D (HbD), beta-talassemia, entre outras combinações. Apesar das particularidades que as distinguem, todas essas combinações têm manifestações clínicas e hematológicas semelhantes, por esse motivo as condutas são iguais para todas, levando-se em consideração apenas a gravidade, ou não, de cada uma delas (BRASIL, 2015; ANVISA, 2002).

De modo geral, a quantidade de HbS está diretamente relacionada com a gravidade da doença. Os pacientes homozigóticos para HbS têm quadro clínico, geralmente, mais grave que os pacientes com hemoglobina SC, SD, entre outras. A associação com persistência hereditária de hemoglobina fetal caracteriza melhor prognostico à doença (ANVISA, 2002). A hemoglobina que menos participa do polímero é a hemoglobina fetal, dessa forma quanto maior é a porcentagem de hemoglobina fetal, menor é a polimerização da HbS, dessa forma, níveis elevados de hemoglobina fetal associam-se à menor gravidade da doença (CORRÊA, 2016).

O processo de falcização é marcado pela polimerização ou gelificação da desoxiHbS. Sob desoxigenação, devido à presença da valina na posição 6, estabelecem-se contatos intermoleculares que seriam impossíveis na hemoglobina normal. Estes contatos dão origem a um pequeno agregado de hemoglobina polimerizada. A polimerização progride, com adição de moléculas sucessivas de HbS à medida que a porcentagem de saturação de oxigênio da hemoglobina diminui. Os agregados maiores se alinham em fibras paralelas, formando um gel de cristais líquidos chamados tactóides (ANVISA, 2002).

Segundo o autor Monteiro et al., (2015), além dos eritrócitos há também a adesão dos leucócitos ao mesmo endotélio. Isso contribui ainda mais para a obstrução da passagem sanguínea, resultando em uma maior hipóxia local, fazendo com que os demais eritrócitos polimerizem-se e agravem ainda mais o quadro. Devido ao acúmulo desses leucócitos há a liberação de interleucinas, responsáveis por desencadear fortes dores ao paciente

As manifestações clínicas decorrentes da doença falciforme são extremamente variáveis ao longo da vida. Os sintomas podem começar a aparecer já no primeiro ano de vida, mostrando a importância do diagnóstico precoce. Alguns doentes podem ter crises de anemia mais intensas e mais rápidas, necessitando de várias transfusões de sangue com urgência. Os bebês têm mais infecções e dores com inchaço nas mãos e nos pés. No dia-a-dia, as crianças com anemia falciforme são diagnosticadas com palidez e muitas vezes apresentam o branco dos olhos amarelado, como na hepatite, sintoma que chamamos de icterícia. Nos adultos, as crises mais frequentes são de dores nos ossos e complicações devido a danos ocorridos ao longo de sua vida, aos órgãos mais importantes, tais como o fígado, os pulmões, o coração e os rins. Na idade adulta também é comum o aparecimento de úlceras (feridas) nas pernas, que são machucados graves de difícil cicatrização. Algumas pessoas podem apresentar derrames cerebrais, com lesões graves e definitivas (BRASIL, 2007; BRASIL, 2015)

O fenômeno de afoiçamento das hemácias é responsável por todo o quadro fisiopatológico, caracterizando maior rigidez e tempo de vida em média de 10 dias na circulação, estando sujeita à destruição, resultando em crises vaso oclusivas e crises dolorosas. A segunda maior causa de morte precoce é a síndrome torácica aguda (STA) seguida por infecções, sequestro esplênico, priapismo, acidente vascular cerebral, crise aplástica sintomas de hipóxias e lesões teciduais (BRASIL, 2015; SOUZA, 2016).

A síndrome torácica aguda (STA) está relacionada com infiltrado pulmonar novo, sintoma ou sinal respiratório (dor torácica, tosse dispneia) e hipoxemia. A síndrome é causada por infecção, embolia de medula óssea necrótica e vaso-oclusão pulmonar. É importante que todas as pessoas com doença falciforme que apresentam sintomas respiratórios ou pulmonares realizem exames e posteriormente serem encaminhadas para os cuidados necessários (BRASIL, 2012).

A inflamação crônica é uma característica da anemia falciforme, causada por lesões microvasculares, ativação do colágeno e exposição do fator tecidual, que desencadeia a cascata de coagulação. No organismo do paciente esse processo causa dor, sendo associada a isquemia tecidual aguda causada

pelo vaso oclusão, anemia hemolítica e a insuficiência renal dos órgãos é a evolução gerada por complicações clínicas que atinge a maioria dos órgãos. O formato de hemácias em foice influencia intensamente no fluxo de sangue da microcirculação, pois a irregularidade da superfície de contato das hemácias alteradas permite reações químicas interativas entre estas e as células endoteliais, fazendo-as aderir à parede do vaso sanguíneo (BRASIL, 2015; SOUZA, 2016).

Devido ao encurtamento da vida média das hemácias, o paciente pode apresentar uma hemólise crônica manifestando por palidez, icterícia, elevação dos níveis de bilirrubina indireta, do urobilinogênio urinário e do número de reticulócitos. A contínua e elevada excreção de bilirrubinas resulta, frequentemente, em formação de cálculos de vesícula contendo bilirrubinato. A atrofia do baço, também pode ser uma característica, devido a repetidos episódios de vasooclusão que determinam fibrose e atrofia do baço. A destruição do baço é a principal responsável pela suscetibilidade aumentada a infecções graves (septicemias) (NAOUM, 2000).

Discussão:

A anemia falciforme apresenta uma importância clínica, hematológica, genética, antropológica e epidemiológica, devido ao seu alto índice de morbidade e mortalidade. A Organização Mundial da Saúde estima que anualmente nascem no Brasil perto de 2.500 crianças com doença falciforme, das quais cerca de 1.900 têm anemia falciforme (NAOUM, 2000).

O processo mutacional que deu origem à Hb S é a causa das profundas alterações fisiopatológicas que afetam a molécula no seu estado desoxigenado, e que são desencadeadas por meio da forma de polímeros de Hb S, degradação oxidativa da Hb S com precipitação de corpos de Heinz, e geração de radicais livres oxidantes. Todas essas três formas de agressões intra-eritrocitárias atuam contra a estrutura e o desempenho fisiológico da membrana do eritrócito falcêmico, provocando lesões e perda da sua maleabilidade (NAOUM, 2000).

O diagnóstico dessa hemoglobinopatia é realizado por meio de diversos exames, tais como: hemograma, teste de falcização, teste de solubilidade, dosagem de hemoglobina fetal e hemoglobina A2, focalização isoelétrica, imunoensaio e triagem em neonatal. Entretanto a confirmação da anemia falciforme ocorre pela detecção da HbS. Dessa forma a técnica mais eficaz é a eletroforese de hemoglobina em acetato de celulose ou em agarose, com pH variando de 8 a 9. A eletroforese em pH alcalino permite análises qualitativas e quantitativas das frações. Não excluindo, para um diagnóstico completo, é necessário a realização do hemograma (BRASIL, 2012; MONTEIRO et al., 2015).

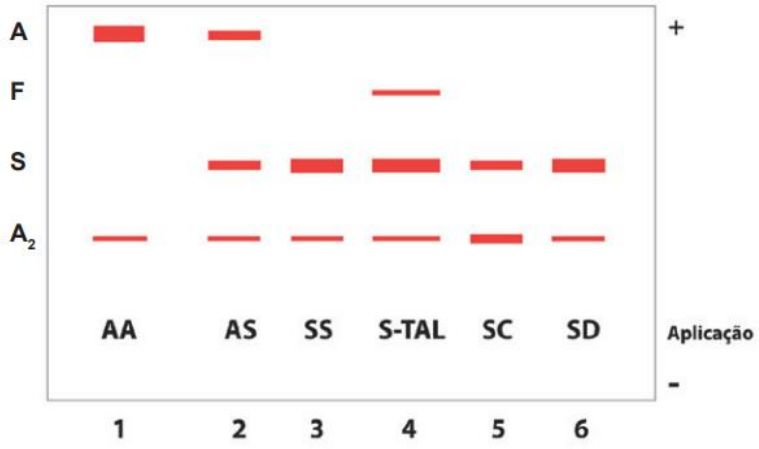

Representação da eletroforese, BRASIL, 2012

Vários fatores podem influenciar o grau de polimerização da desoxiHbS nos eritrócitos, como a porcentagem de HbS intracelular, o grau de desidratação celular, a concentração de hemoglobina corpuscular média (CHCM), o tempo de trânsito dos glóbulos vermelhos na microcirculação, a composição das hemoglobinas dentro das células (% de HbS e % de Hb não-S), o pH, entre outros. A desidratação celular aumenta a concentração de hemoglobina corpuscular média (CHCM), facilitando a falcização, por aumentar a possibilidade de contato entre as moléculas de HbS. A associação entre HbS e talassemia, que tende a reduzir a CHCM, pode associar-se a quadros clínicos menos graves, em alguns casos (ANVISA, 2002).

Segundo o autor Monteiro et al., (2015) a anemia hemolítica presente na doença falciforme é associada com níveis brandos e moderadamente reduzida de hematócrito, hemoglobina e eritrócitos. O hemograma dos pacientes falciformes demonstra uma anemia do tipo normocítica enormocrômica podendo se tornar até macrocítica com alto grau de anisocitose e poiquilocitose. A concentração de hemoglobina corpuscular média (CHCM) será normal, além disso, há a presença dereticulocitose de aproximadamente 2 a 15%. Os leucócitos estarão elevados, devido às crises de hemólise ou infecções. As plaquetas estarão aumentadas, devido à relação da atrofia do baço. Entretanto esses valores podem variar de acordo com o genótipo apresentado pelo paciente.

A transfusão de hemácias tem sido recurso terapêutico muito utilizado, em parte por ter se tornado procedimento mais seguro, mas, principalmente, porque é capaz de prevenir complicações graves. Estima-se que cerca de 20% a 30% dos pacientes com DF são mantidos em regime crônico de transfusão de hemácias, sobretudo por apresentarem melhora do curso clínico da doença e redução expressiva do número de internações, crises vasooclusivas e síndrome torácica aguda (CANÇADO et al., 2007).

A hidroxiureia vem sendo estudada desde 1995, tornando-se o primeiro medicamento que, comprovadamente, previne complicações da Doença Falciforme. Esse fármaco atua diretamente no mecanismo fisiopatológico da doença, promovendo o aumento da síntese da Hb F como também atua na diminuição no número dos neutrófilos e das moléculas de adesão dos eritrócitos. Contribuindo, assim, diretamente para diminuir os fenômenos inflamatórios e de vaso-oclusão. Na prática, os efeitos já são observados nas primeiras semanas, com o aumento de reticulócitos repletos de Hb F e diminuição da viscosidade sanguínea. Além disso, observou-se que a terapia com HU está associada ao aumento de produção intravascular e intraeritrocitária de óxido nítrico, o que facilita a vasodilatação (BRASIL, 2012).

Os avanços na prevenção de infecções e crises de falcização têm proporcionado uma maior sobrevida aos pacientes, de modo que, a longo prazo, a manutenção da boa qualidade de vida é essencial para os indivíduos com

doenças falciformes e deve ser objetivo dos profissionais que tratam destes pacientes (ANVISA, 2002).

Referências:

ACUÑA, C. et al. Anemia Drepanocitica y situación em Colombia: Revisón. Universidad Colegio Mayor de Cundinamarca. 2017. Disponível em: https://hemeroteca.unad.edu.co/index.php/Biociencias/article/view/2242/2406

Agência Nacional de Vigilância Sanitária (ANVISA). Manual de Diagnóstico e Tratamento de Doenças Falciformes. Brasília, 2002. Disponível em: https://bvsms.saude.gov.br/bvs/publicacoes/anvisa/diagnostico.pdf

CORRÊA, M. V. A. Parâmetros Laboratoriais no Diagnóstico da Anemia Falciforme: uma revisão- Trabalho de conclusão de curso. 2016.

BRASIL. Ministério da Saúde. Secretaria de Atenção à Saúde. Departamento de Atenção Especializada. Manual da anemia falciforme para a população / Ministério da Saúde, Secretaria de Atenção à Saúde, **Departamento de Atenção Especializada**. – Brasília: Editora do Ministério da Saúde, 2007.

BRASIL, Ministério da Saúde. Secretária de Atenção à Saúde. Doença Falciforme: Condutas Básicas para Tratamento. Brasília, **Ministério da Saúde**. 2012.

BRASIL, Ministério da Saúde. Secretaria de Atenção à Saúde. Doença Falciforme: Condutas Básicas para Tratamento. / Ministério da Saúde, Secretaria de Atenção à Saúde, **Departamento de Atenção Especializada**. Brasília: Ministério da Saúde, 2012.

BRASIL, Ministério da Saúde. Doença Falciforme- Diretrizes básicas da linha de cuidado. Brasília: Ministério da Saúde, 2015.

CANÇADO, R. D. et al., A doença Falciforme no Brasil. **Rev. bras. hematol. hemoter.** v. 29, n. 3, pg. 203-206, 2007.

DAYANA, V. P. et al. Anemia falciforme e infecções. **Jornal de Pediatria.** v. 80, n. 5, 2004.

LOGGETTO, S. R. et al. Alterações imunológicas em pacientes com anemia falciforme. **Revista Brasileira de alergia e imunopatologia**. 1998.

NAOUM, P. C. Interferentes eritrocitários e ambientais na anemia falciforme. **Rev.bras.hematol.hemoter**. v, 22. n, 1. pg, 05-22. 2000.

NUZZO, D. V. P. Anemia falciforme e infecções. **Jornal de Pediatria**. v. 80, n. 5, 2004.

MALU, A. J. et al. Conhecendo e tratando as hemoglobinopatias: anemia falciforme e beta-talassemia. **Foco**, n. 5, 2013.

MANFREDINI, V. et al. Fisiopatologia de Anemia Falciforme. **Infarma**, v. 19, n. 1, 2007. Disponível em: file:///D:/Usuario/Downloads/216-817-1-PB.pdf

MONTEIRO, A. C. B. et al. Anemia Falciforme, uma doença caracterizada pela alteração no formato das hemácias. **Saúde em Foco**. Ed. 7, 2015.

MURAO, Mitiko; FERRAZ, Maria Helena. Traço falciforme – heterozigose para hemoglobina S. **Revista brasileira de hematologia e hemoterapia,** São Paulo, v. 29, n. 3, p. 223-225, mai. 2007.

NUZZO, D. V. P. Anemia falciforme e infecções. **Jornal de Pediatria**. v. 80, n. 5, 2004

ORLANDO, G. M. et al. Diagnóstico laboratorial de hemoglobinopatias em populações diferenciadas. **Rev.bras.hematol.hemoter**, v. 22, n. 2, p. 111-121, 2000.

SOUZA, M. J. et al. Fisiopatologia da Anemia Falciforme. 8º edição. 2016. Disponível em: file:///D:/Usuario/Downloads/60-117-1-SM.pdf