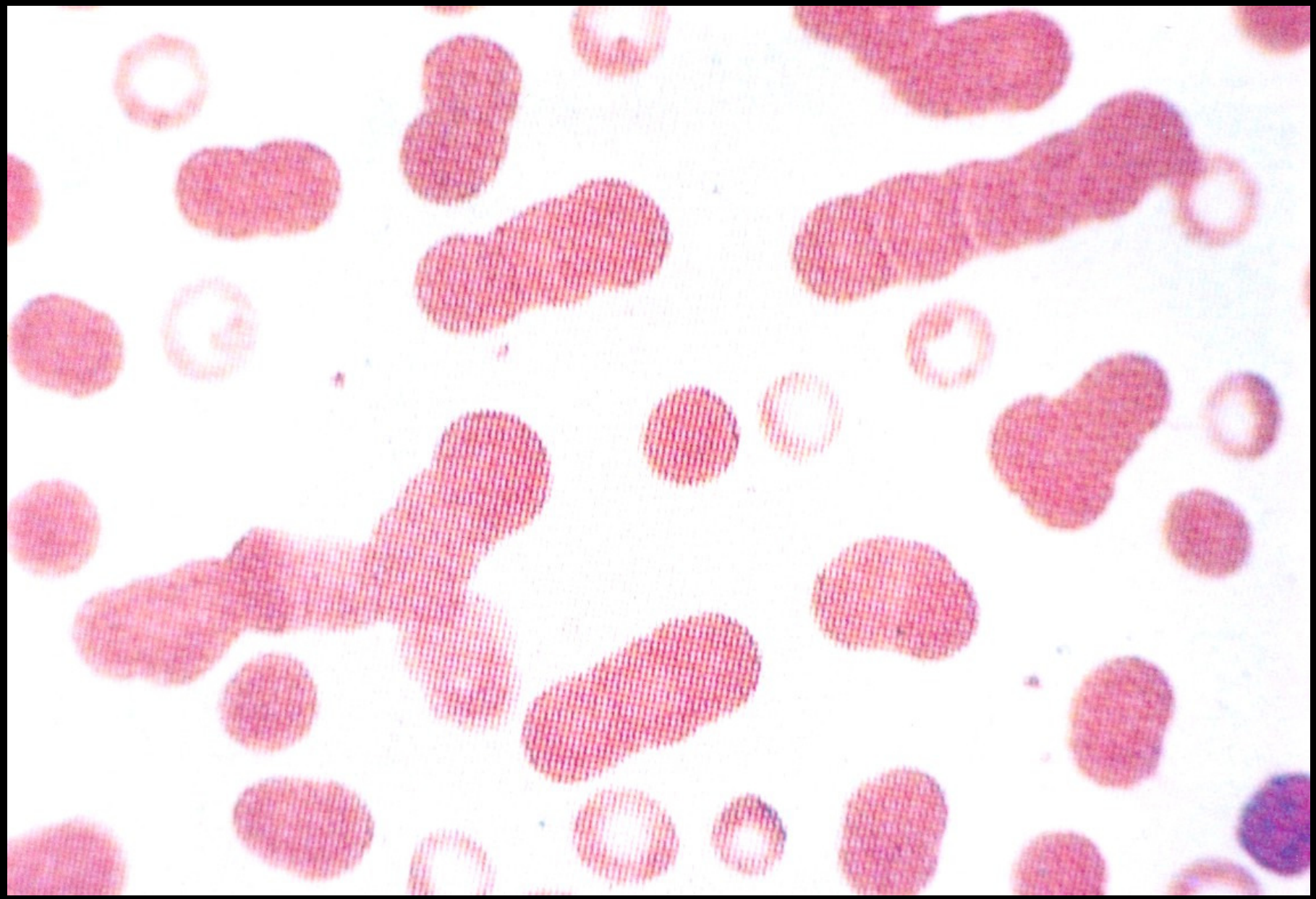

Nº 1: Descreva as alterações do esfregaço. Em que situação patológica mais evidente essas alterações acontecem?

Presença de eritrócitos em “roleaux” e discreta hipocromia em eritrócitos isolados.

A situação mais comum em que aparece o “roleaux” hemático é na doença Mieloma Múltiplo.

Outras situações de “roleaux” podem ocorrer em viroses com excesso de imunoglobulina e na região espessa do esfregaço (artefato técnico).

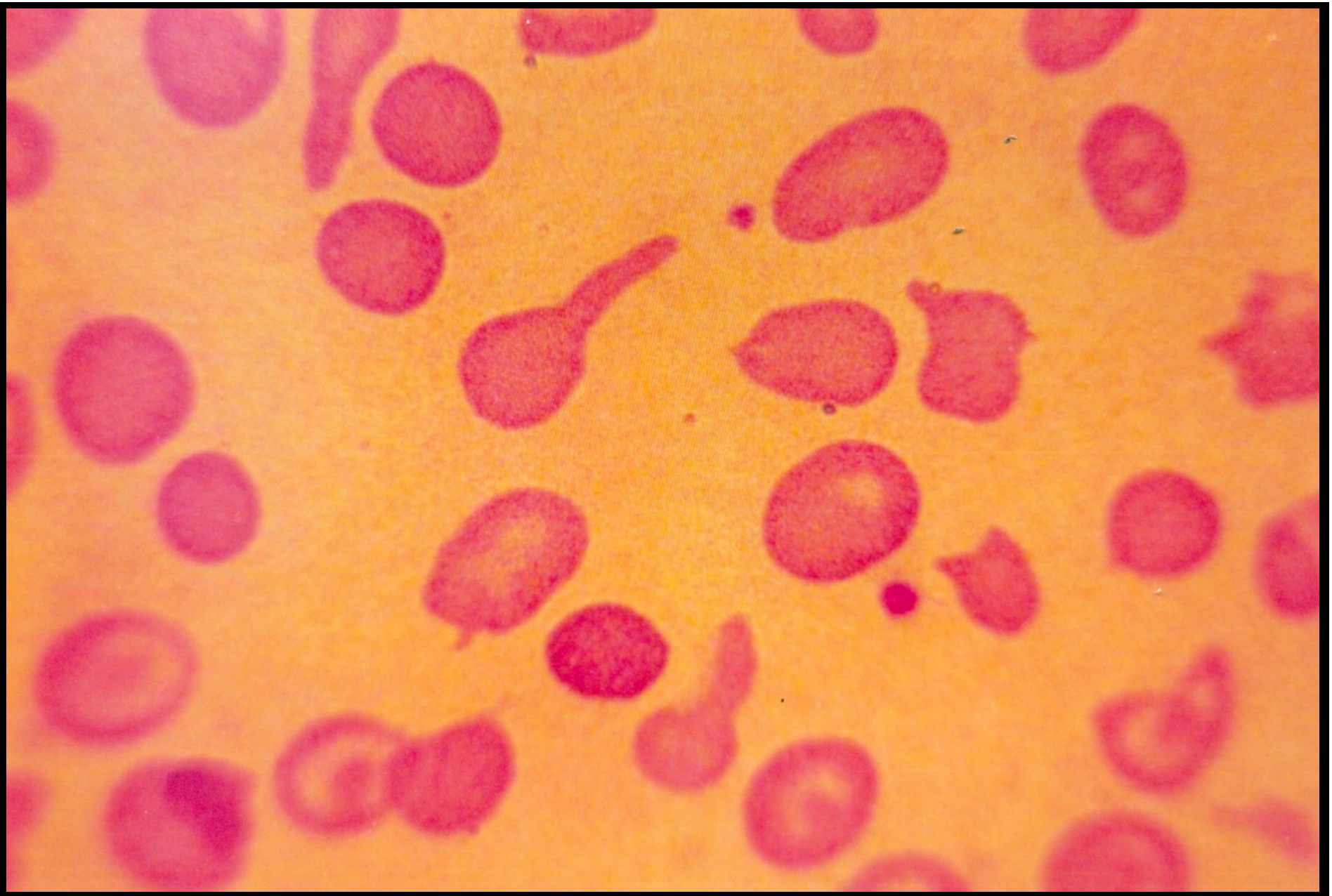

Nº 2: Descreva as alterações do esfregaço.

Acentuada anisopoiquilocitose com presença de:

Dacriócitos

Esferócitos

Esquizócitos

Células em alvo

Macrócitos

Hipercromia

Nº3: Trata-se de um paciente que tem anemia microcítica hipocrômica desde a infância e não responde a ferroterapia. Qual é a sua suspeita? Descreva o esfregaço. Guarde na memória as células com as setas.

Principal suposição: Talassemia beta menor.

Por que?: Presença de esquizócitos típicos (as células das setas).

Descrição do esfregaço: discreta aniso-poiquilocitose pela presença de micrócitos, células em alvo, esquizócitos e hipocromia.

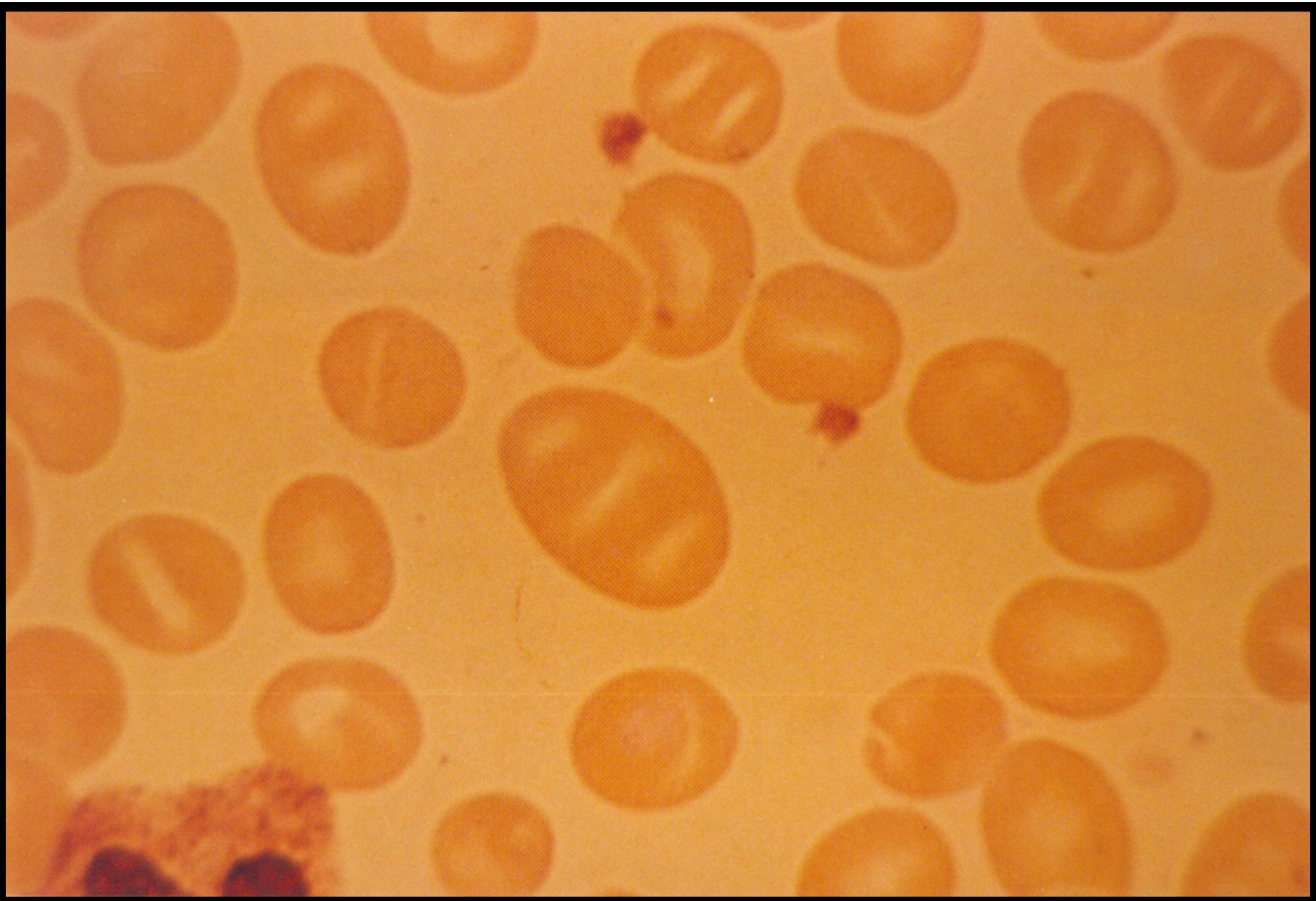

Nº 4: Descreva a principal alteração visual do esfregaço. Em que situações ocorrem essa alteração?

A principal alteração é a estomatocitose.

As principais ocorrências da estomatocitose são:

a) **Hepatopatias (situação mais comum)**
b) **Defeito de membrana por baixa concentração de colesterol (situação mais rara)**

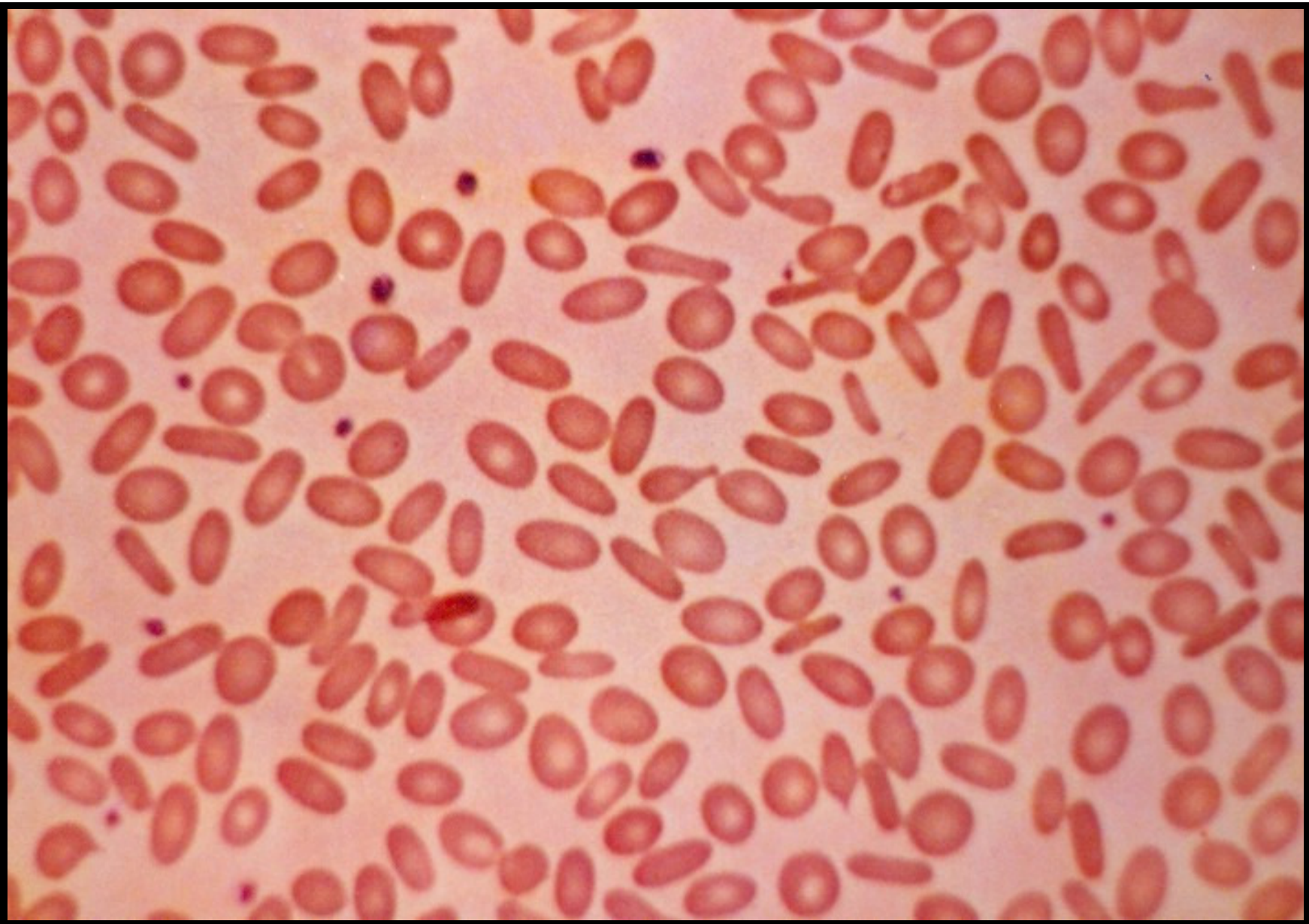

Nº 5: Que tipo de alteração morfológica mostra este esfregaço?

Eliptocitose hereditária

Sua prevalência é de um caso para 500 pessoas.

Trata-se de defeito de membrana por ausência ou diminuição de proteínas anquirinas e espectrinas.

Geralmente o teste de fragilidade osmótica está aumentado.

Geralmente o índice CHCM está acima de 34 g/dL

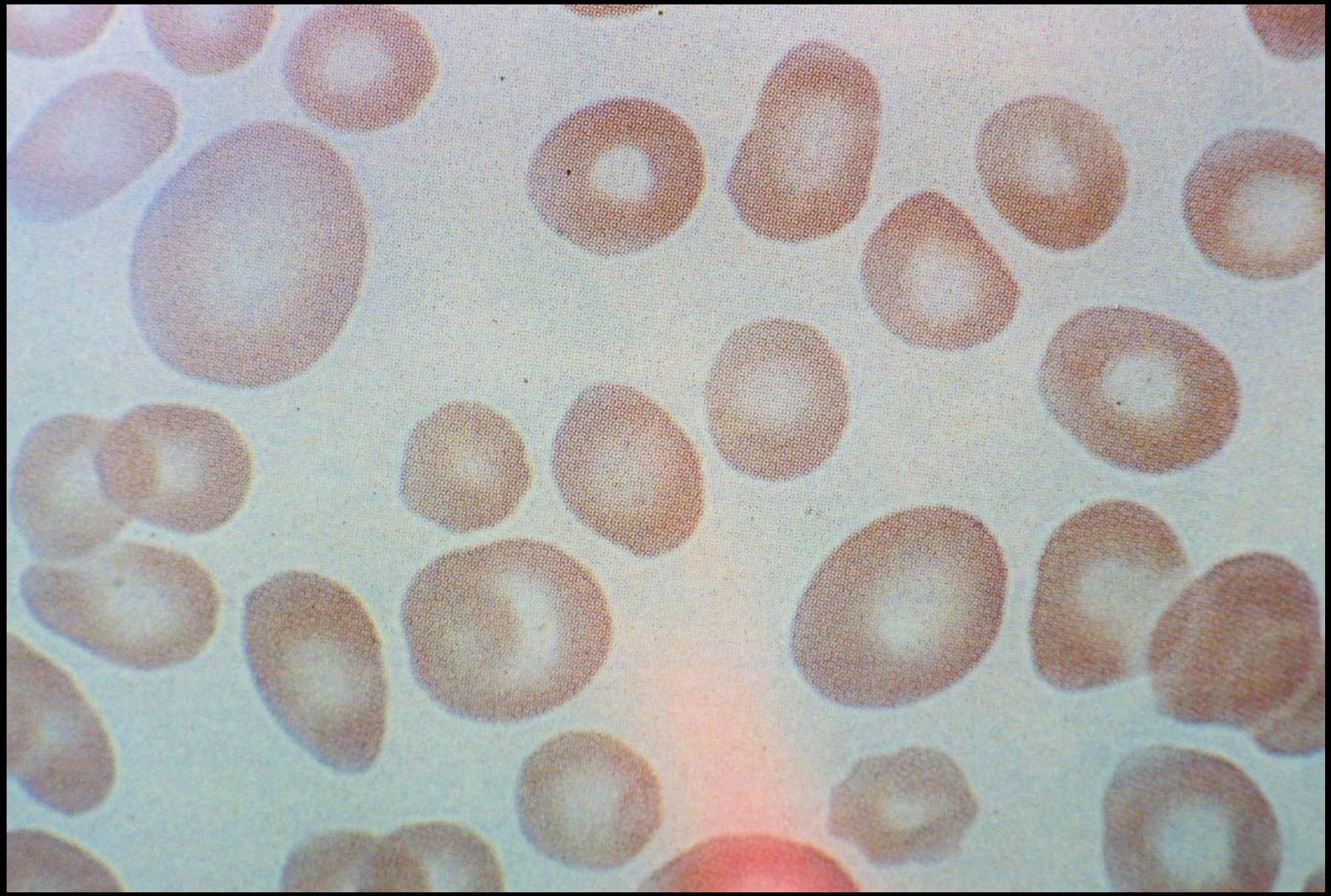

Nº 6: Que tipo de alteração morfológica mostra este esfregaço? Em que situação este fato pode ocorrer?

Anisocitose micro-macrocítica.

Pode ocorrer em deficiência carencial conjunta de ferro e vitamina B12/Folatos.

Essas deficiências carenciais conjuntas são comuns em gestação e pobreza extrema.

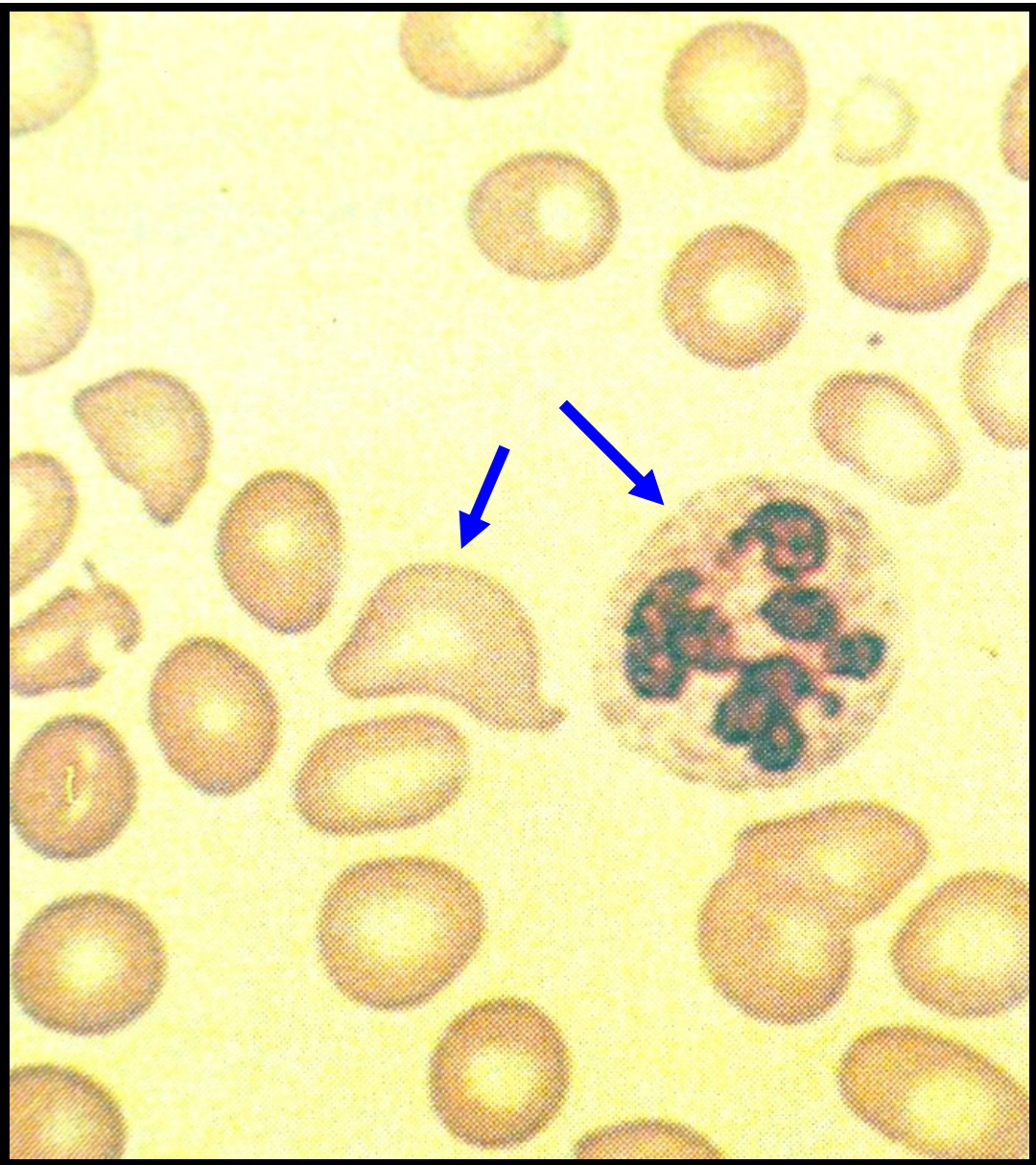

Nº 7: Lâmina de paciente gastrectomizado. Descreva as alterações e quais as suposições da causa dessas alterações. Guarde na memória as células com as setas.

Anisopoiquilocitose moderada.

Presença de macrócitos e megalócito (célula da seta).

Presença de neutrófilo hipersegmentado (célula da seta).

Em pacientes gastrectomizados é comum a deficiência crônica de vitamina B12.

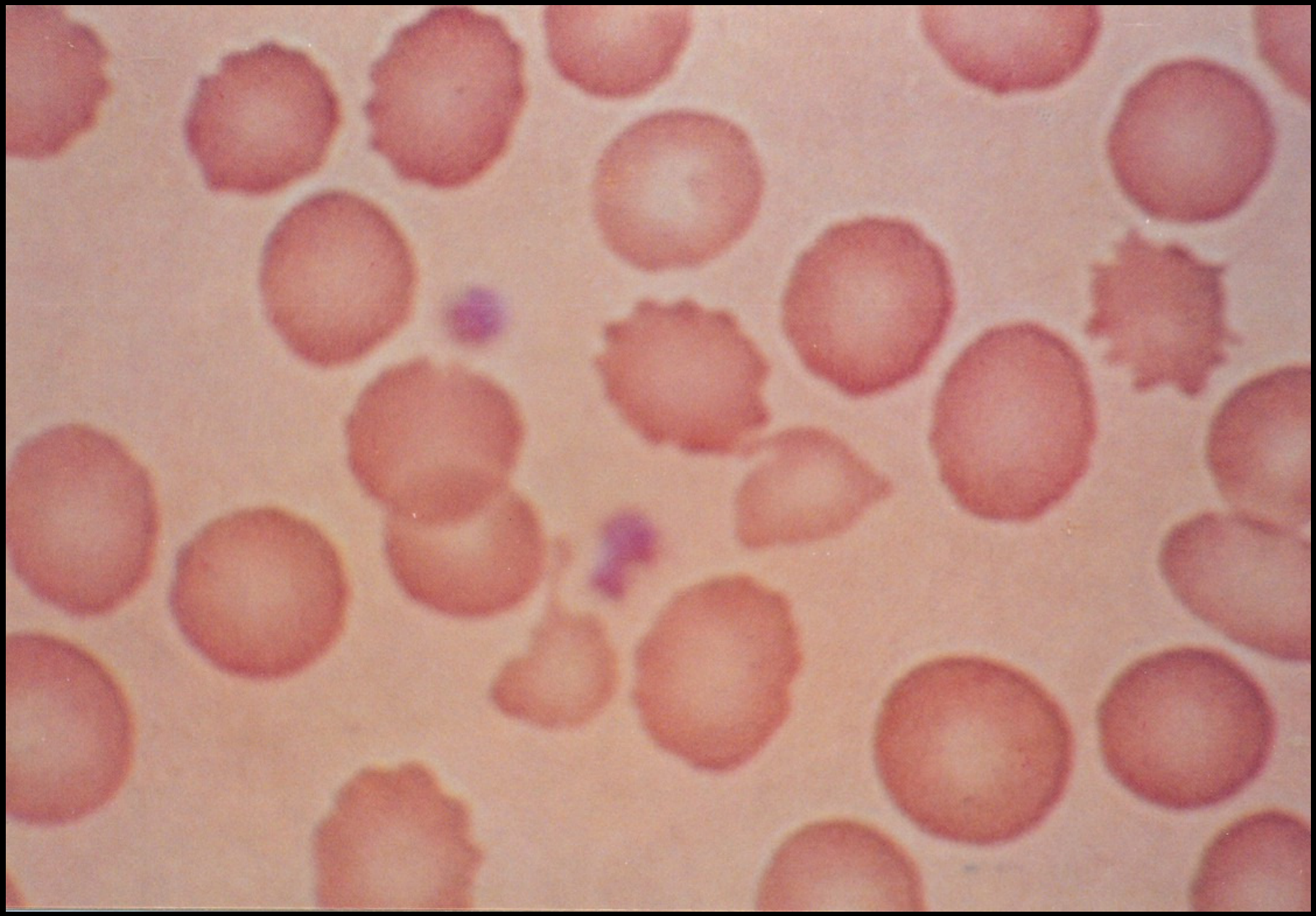

Nº 8: Que alteração morfológica é mais evidente neste esfregaço? Por que ocorre esta alteração?

A alteração mais evidente é a equinocitose.

Ocorre por diminuição da quantidade de ácidos graxos para compor a membrana eritrocitária. Situações que provocam essa diminuição podem ocorrer:

Câncer
Leucemias e Linfomas
Hepatopatias
Deficiências hereditárias (raríssima)

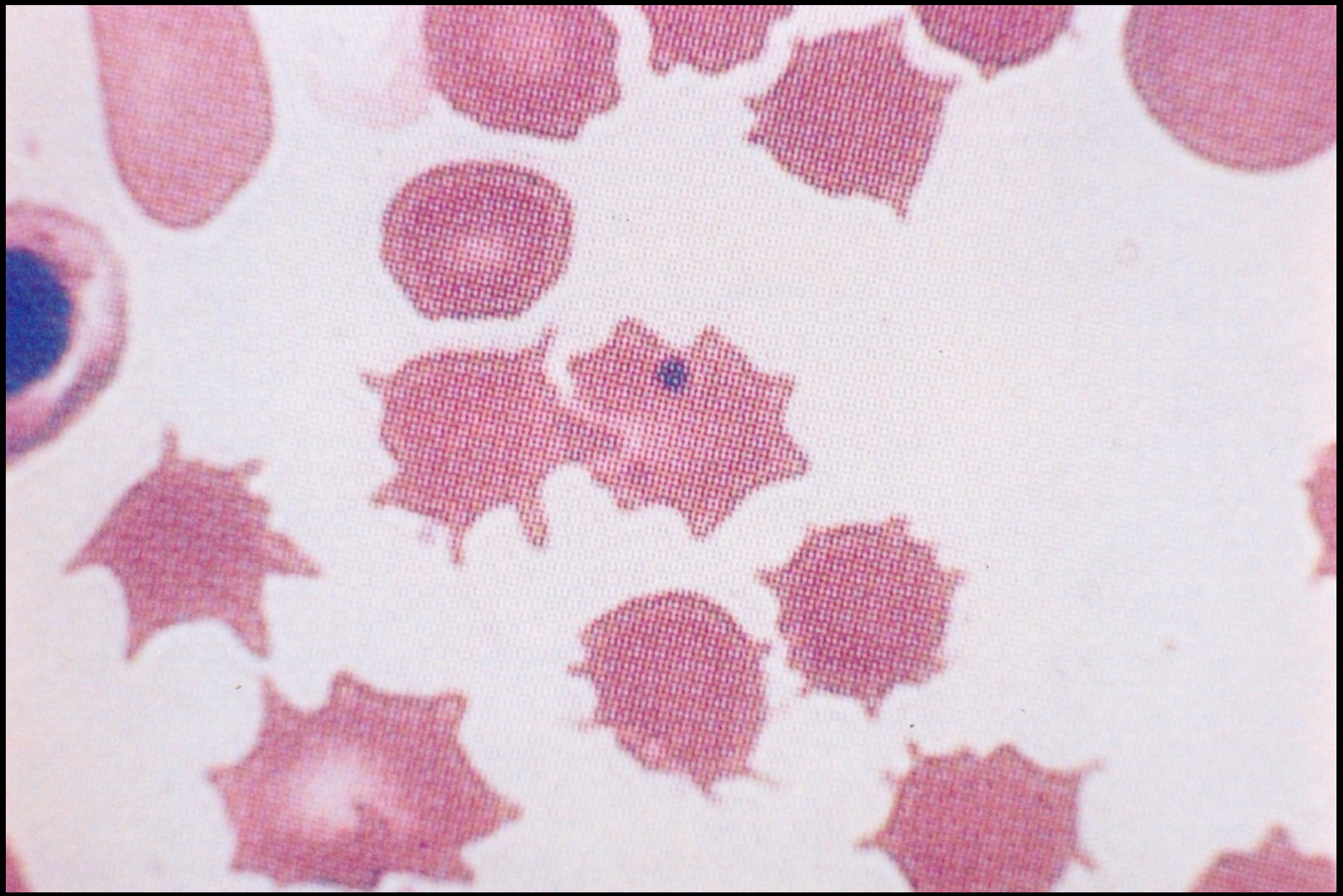

Nº 9: Que alteração morfológica é mais evidente neste esfregaço? Por que ocorre esta alteração?

A alteração mais evidente é a acantocitose.

Ocorre por disposição anormal dos ácidos graxos na membrana eritrocitária. As situações mais frequentes são:

Anemias hemolíticas agudas

Insuficiência renal crônica

Artefato técnico por lâmina úmida ou pH do tampão ácido

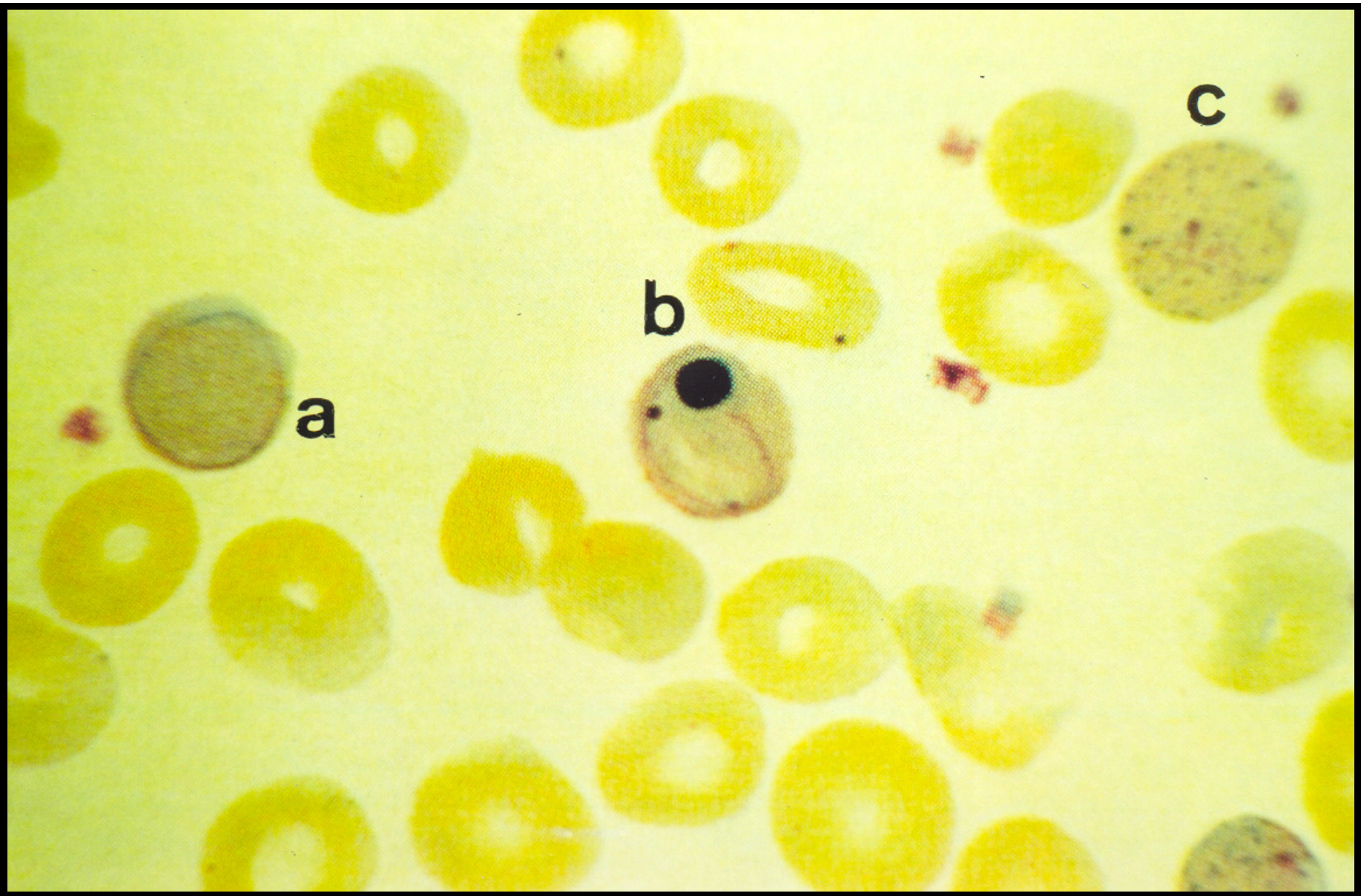

Nº 10: Que alterações morfológicas são mais evidentes neste esfregaço? Por que ocorrem estas alterações? Guarde na memória as células com identificações

Alterações:

a) **Anel de Cabot**

b) **Anel de Cabot e Corpos de Howell-Jolly**

c) **Pontilhado basófilo**

Ocorrências:

Esgotamento da medula óssea em doenças hematológicas, ex.: diséritropoiese e anemia megaloblástica grave.

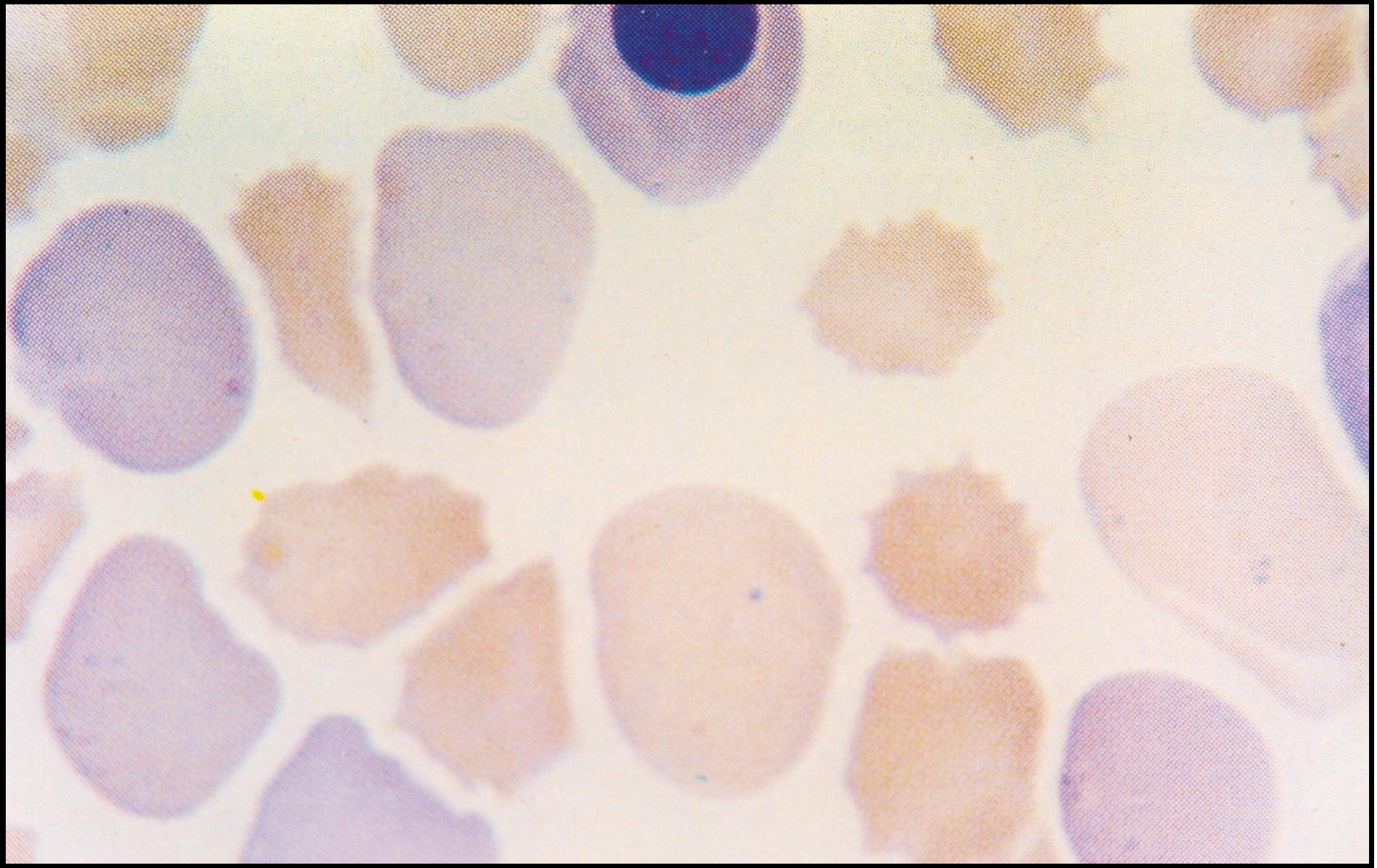

Nº 11: Que alterações morfológicas são mais evidentes neste esfregaço? Por que ocorrem estas alterações?

Alterações:

Policromasia e presença de eritroblasto.

Ocorrência:

Anemias hemolíticas graves. Ex.: anemia falciforme homozigota, talassemia beta homozigota, anemia hemolítica auto-imune

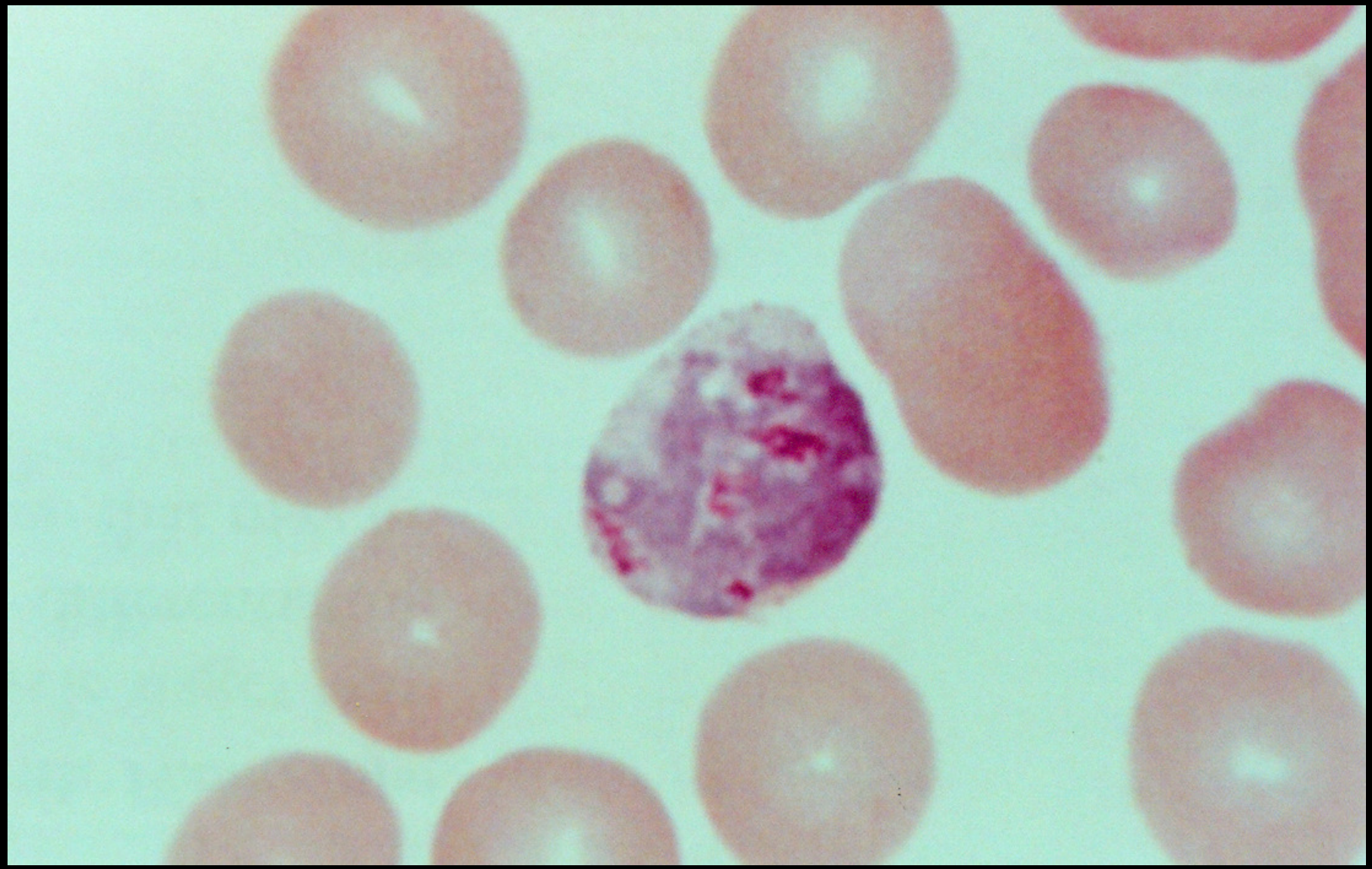

Nº 12: Que célula é esta no centro do esfregaço e o que sugere a sua presença?

Eritrócito com trofozoítas de Plasmodium vivax.

Sugere malária.